

**MANLIO MASSENA DE MARTINO**

**DISTRAÇÃO OSTEOGÊNICA ALVEOLAR: REVISÃO  
DE LITERATURA**

Monografia apresentada ao Centro de Pós-Graduação da Academia de Odontologia do Rio de Janeiro como requisito parcial para a obtenção do grau de Especialista em Odontologia.

Área de concentração: Implantodontia

RIO DE JANEIRO

2007

**MANLIO MASSENA DE MARTINO**

**DISTRAÇÃO OSTEOGÊNICA ALVEOLAR: REVISÃO  
DE LITERATURA**

Monografia apresentada ao Centro de Pós-Graduação da Academia de Odontologia do Rio de Janeiro como requisito parcial para a obtenção do grau de Especialista em Odontologia.

Área de concentração: Implantodontia

Orientador: Prof. Dr. Tadeu Filardi

RIO DE JANEIRO

2007

**MANLIO MASSENA DE MARTINO**

**DISTRAÇÃO OSTEOGÊNICA ALVEOLAR: REVISÃO  
DE LITERATURA**

Monografia apresentada a Academia de Odontologia do Rio de Janeiro - AORJ como requisito parcial para obtenção do título de Especialista em Implantes Dentários.

Monografia aprovada em: \_\_\_\_\_ / \_\_\_\_\_ / \_\_\_\_\_

**COMISSÃO EXAMINADORA**

---

Dr. Tadeu Filardi  
Orientador

---

1º Examinador: Prof. Sergio Motta, Mestre em Implantes

---

2º Examinador: Dra. Sandra Fabiano

---

3º Examinador: Dra. Flávia Rabelo

## **AGRADECIMENTOS**

À CLIVO e a todos os professores com os quais tive oportunidade de conviver e estudar durante este curso.

Ao professor Tadeu Filardi, pela orientação e dedicação.

Aos colegas de turma, pelo companheirismo.

À Virgínia, pelo amor e carinho dedicados durante todo o percurso e pelo seu auxílio fundamental no desenvolvimento dos trabalhos e desta monografia.

Aos meus pais, pela força e carinho.

## RESUMO

Para os indivíduos que necessitam de tratamento para a melhoria ou recuperação da mastigação, fonética e estética bucal temos como opções de tratamento as próteses fixas, as próteses removíveis e próteses sobre implantes osseointegrados. Um pré-requisito para a fixação de implantes é a presença de uma mínima quantidade de tecido ósseo capaz de sustentar as fixações. Quando existe deficiência deste tecido, as metodologias que existem para recuperação deste são os enxertos autógenos, os enxertos com substitutos ósseos, a distração osteogênica ou a combinação destas. Para cada uma destas metodologias há vantagens e desvantagens que indicam ou limitam o sucesso do procedimento. A distração osteogênica (DO) é uma técnica empregada para o ganho de tecido ósseo e tecidos moles em cirurgia ortopédica, que vem sendo aplicada desde 1996 por cirurgiões bucomaxilofaciais para reconstrução de rebordos alveolares mandibulares e maxilares, com a finalidade de permitir a instalação de implantes osseointegrados bem posicionados e com maior previsibilidade de sucesso, quando submetidos a cargas funcionais.

Palavras-chave: Prostodontia, Implante dentário endoósseo, Perda óssea alveolar, Osteogênese por distração.

## **ABSTRACT**

For patients in need for treatment focusing the improvement or the recovery of chewing, phonetics and mouth aesthetics, the current options for these patients are: fixed prostheses, removable prostheses and osteointegrated implants. A prerequisite for the fixation of implants is the presence of a minimum amount of bone tissue able to support the fixations. When there is a deficiency of this tissue, the existing methodologies for it are: autogenic graft, bone-graft substitutes, osteogenic distraction or a combination of them. For each of these methodologies, there are advantages and disadvantages which indicate or set up a limit for the success of the procedure. Osteogenic Distraction (OD) is a technique used for bone and soft tissues augmentation as a result of orthopedic surgery, which has been applied by oral maxillary facial surgeons since 1996 to reconstruct mandibular and maxillary alveolar ridges, aiming the installation of well placed osteointegrated implants and with higher predictability of success, when submitted to functional charges.

Keywords: Prosthodontic, Endosseous dental implant, Alveolar bone loss, Distraction osteogenesis.

## **OBJETIVO**

O objetivo desta monografia é, através de revisão de literatura, avaliar a técnica da distração osteogênica alveolar (DOA) e sua aplicabilidade clínica.

## LISTA DE ILUSTRAÇÕES

Figura 1 — Deslocamento de retalho.....	11
Figura 2 — Osteotomia.....	12
Figura 3 — Distrator fixado.....	12
Figura 4 — Após período de consolidação.....	13
Figura 5 — Radiografia panorâmica após período de consolidação.....	13
Figura 6 — Osseodistração do fêmur.....	16
Figura 7 — Mineralização na sua fase primária, demonstrando similaridade a estalactites e estalagmites	19
Figura 8 — Distração concluída mandíbula anterior.....	22
Figura 9 — O dispositivo FAD permite ajuste na direção da distração.....	26
Figura 10 — Fratura do osso basal.....	27
Figura 11 — Fratura da plataforma base do distrator.....	28
Figura 12 — Implante distrator.....	30
Figura 13 — OGD Distractor.....	34
Figura 14 — LEAD Distractor.....	34
Figura 15 — TRACK 1.0 Distractor.....	34
Figura 16 — DISSIS Distractor-Implant.....	35
Figura 17 — ROD5 Distractor.....	35
Figura 18 — GDD Distractor.....	35
Figura 19 — CAD Distractor.....	36
Figura 20 — Bidirectional Crest Distractor.....	36
Figura 21 — Modificação da técnica do uso do distrator ( <i>LEAD System</i> ).....	37

## LISTA DE ABREVIATURAS

BMP	Proteína Óssea Morfogenética
DO	Distração Osteogênica
DOA	Distração Osteogênica Alveolar
PRP	Plasma Rico em Plaquetas
TGF	Fator de Crescimento Tecidual
ROG	Regeneração Óssea Guiada

# SUMÁRIO

<b>1 INTRODUÇÃO</b> .....	10
<b>1.1 Histórico da Osseointegração</b> .....	14
<b>2 REVISÃO DE LITERATURA</b> .....	15
<b>2.1 Evolução Histórica da Distração Osteogênica</b> .....	15
2.1.1 Distração Osteogênica em Ossos Longos.....	15
2.1.2 Distração Osteogênica no Osso Mandibular.....	17
<b>2.2 Bases Biológicas da Distração Osteogênica</b> .....	17
<b>2.3 Distração Osteogênica Alveolar</b> .....	21
2.3.1 Distração Osteogênica Alveolar Vertical em Mandíbula.....	21
2.3.2 Distração Osteogênica Alveolar Vertical em Maxila.....	29
2.3.3 Distração Osteogênica Alveolar Vertical em Maxila e Mandíbula.....	30
2.3.4 Distração Osteogênica Alveolar Horizontal.....	36
<b>3 DISCUSSÃO</b> .....	39
<b>4 CONCLUSÃO</b> .....	44
<b>5 REFERÊNCIAS BIBLIOGRÁFICAS</b> .....	45

## 1 INTRODUÇÃO

Os defeitos verticais e horizontais do osso alveolar, sejam congênitos como nos pacientes fissurados, resultantes de patologias como cistos ou resultantes da perda dentária, constituem um obstáculo para a reabilitação implantodôntica. Com o objetivo de reconstruir estes defeitos alveolares, enxertos ósseos autógenos e biomateriais vêm sendo utilizados em regeneração óssea guiada (ROG) como forma de tratamento. (MISCH, 2000).

O enxerto livre autógeno aposicional é uma reconhecida opção quando há defeito alveolar horizontal e vertical de pequeno e médio porte. No entanto, quando a deficiência vertical é muito grande, a chance de necrose e reabsorção de enxerto são grandes devido, entre outros fatores, à dificuldade de vascularização inicial. Na maioria das vezes o enxerto livre autógeno funciona muito bem, entretanto, na tentativa de se realizar aumento ósseo vertical maior que 4 mm o sucesso se torna menos previsível, além da técnica de enxertia autógena exigir um 2º leito cirúrgico, trazendo maior morbidade pós-operatória. Outra dificuldade é o fechamento do tecido mole sobre o enxerto, com maior possibilidade de deiscência da sutura e conseqüente infecção. (SIMION *et al.*, 1994, 2002).

O princípio da tração osteogênica para neoformação óssea está baseado em uma série de estudos que datam do início do século XX por Codvilla (1905), mas que foi abandonada devido à sua imprevisibilidade. A partir de estudos iniciados nos anos 50, Ilizarov determinou um protocolo de tratamento em ossos longos com bastante previsibilidade.

Dr. Gavril A. Ilizarov, médico ortopedista russo realizador de inúmeras pesquisas sobre o assunto, mostrou que através da tração gradual aplicada sobre tecido ósseo submetido a uma osteotomia geraria estímulo para neoformação óssea e concomitante acompanhamento de tecido mole. (ILIZAROV, 1988, 1989a, 1989b).

A tração osteogênica consiste na aplicação de uma força contínua, de pouca intensidade e lenta entre dois segmentos ósseos osteotomizados. Esta força é aplicada ainda na fase inicial da reposição óssea, momento em que existe grande quantidade de fibras colágenas no calo ósseo, fazendo um estiramento deste tecido

em neoformação. A distração do calo ósseo oferece estímulo ao crescimento ósseo, além disso, a força aplicada ao osso é transmitida aos tecidos moles adjacentes ativando a proliferação celular em diferentes tecidos como na gengiva, vasos sanguíneos, ligamentos, cartilagens, músculos e nervos. (ILIZAROV, 1988, 1989a, 1989b).

Esta técnica foi aplicada inicialmente ao osso alveolar por Block *et al.* (1996) de forma experimental em cães e clinicamente em humanos por Chin e Toth (1996) ganhando adeptos por todo o mundo.

A técnica operatória para DOA vertical geralmente obedece a uma seqüência padrão: realiza-se uma incisão apicalmente a linha mucogengival a uma distância desta de aproximadamente 4 mm, no fundo do vestibulo da área que será osteomizada.

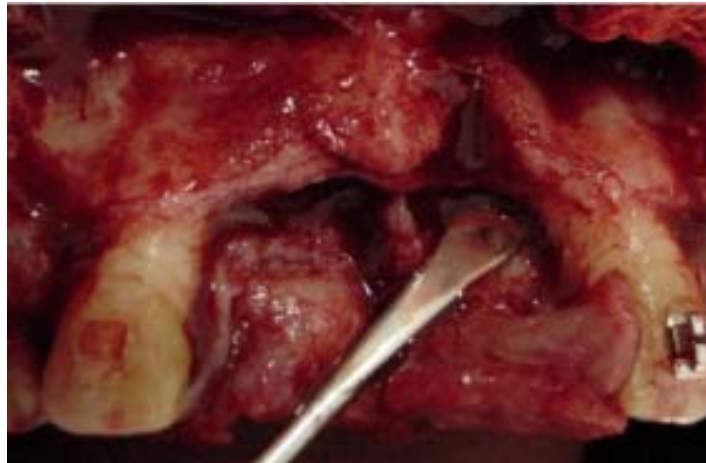


Figura 1 — Deslocamento de retalho

Fonte: Clivo. Cirurgia realizada por Dr. Alexandre e Dr. Saulo. Paciente Heleno Nogueira.

O retalho mucoperiosteal é rebatido (Fig. 1) onde serão feitos os cortes horizontais e verticais para a osteotomia. É fundamental a manutenção do periósteo no seguimento que será transportado, minimizando os riscos de necrose. Com as medidas do distrator, a osteotomia horizontal é determinada e realizada através de serras circulares ou brocas cilíndricas bicorticalmente, paralelas ao plano oclusal, até o local pré-determinado para os cortes verticais. As osteotomias verticais são feitas em um ângulo de 90° ou levemente divergente em relação ao corte horizontal. O auxílio de cinzéis pode ser necessário (Fig. 2).

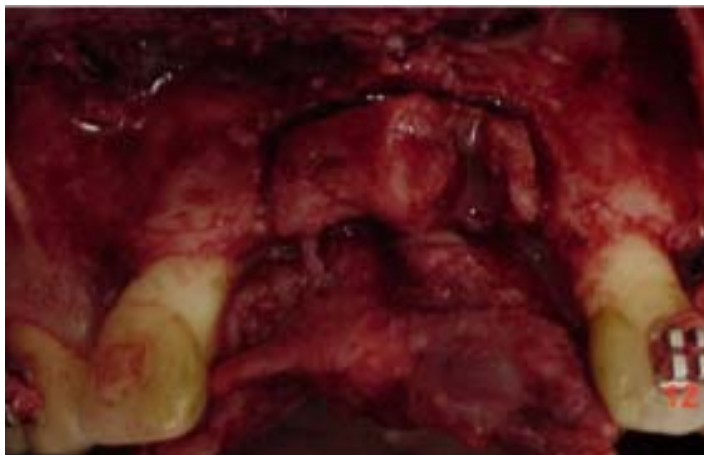


Figura 2 — Osteotomia

Fonte: Clivo. Cirurgia realizada por Dr. Alexandre e Dr. Saulo. Paciente Heleno Nogueira.

Após a liberação completa do bloco ósseo de transporte, o distrator é parafusado na posição apropriada com parafusos de titânio (Fig. 3).

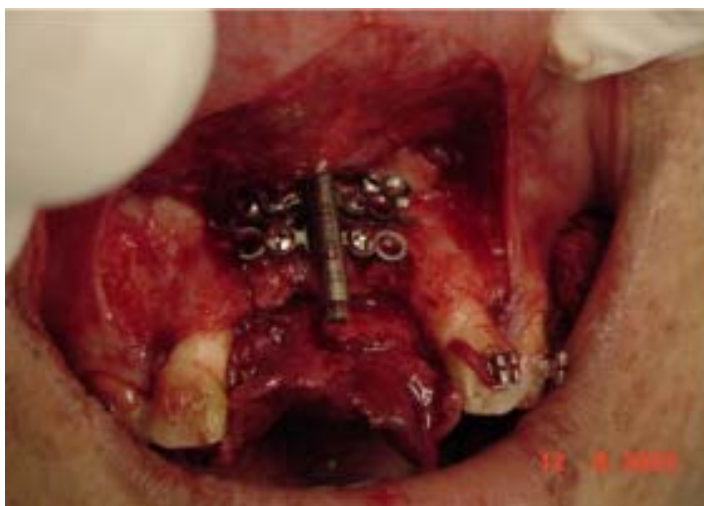

Figura 3 — Distrator fixado

Fonte: Clivo. Cirurgia realizada por Dr. Alexandre e Dr. Saulo. Paciente Heleno Nogueira.

O dispositivo é ativado parcialmente para verificar interferências e desativado totalmente. Logo é feita a sutura por planos. Aguarda-se um período de sete a doze dias para início da ativação do aparelho (**período de latência**). Durante o **período de ativação** cabe ao paciente ativar o aparelho de 0,5 mm a 1,0 mm por dia. Depois de alcançado o índice desejado, o aparelho é mantido no local por período de 4 a 6 meses até que haja maturação do calo ósseo (**período de consolidação**) (Fig. 4 e

5), sendo que, na cirurgia para remoção do distrator, é feita a fixação dos implantes. (DINATO e POLIDO, 2001).

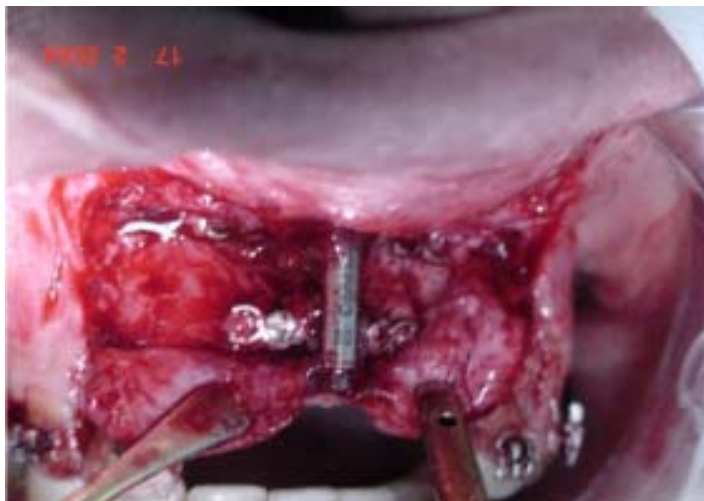

Figura 4 — Após período de consolidação  
Fonte: Clivo. Cirurgia realizada por Dr. Alexandre e Dr. Saulo. Paciente Heleno Nogueira.

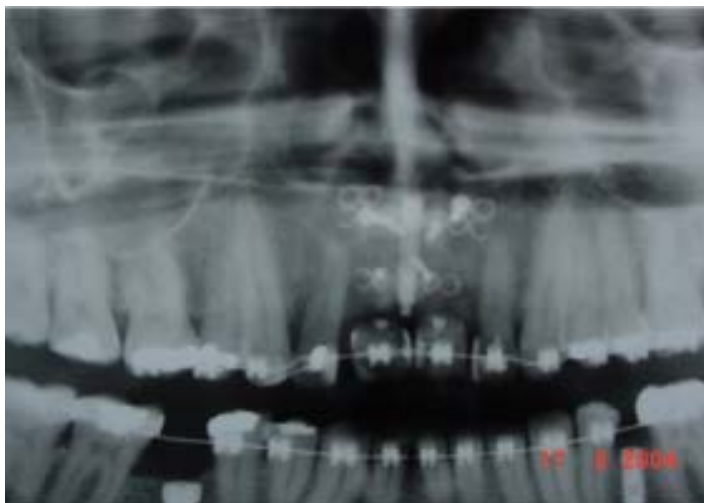

Figura 5 — Radiografia panorâmica após período de consolidação  
Fonte: Clivo. Cirurgia realizada por Dr. Alexandre e Dr. Saulo. Paciente Heleno Nogueira.

Didaticamente, a tração osteogênica é dividida em três períodos:

- **latência**: tempo que é aguardado entre a instalação do distrator e osteotomia, e o início da ativação;
- **ativação**: período em que o distrator é ativado;

— **consolidação**: após ativação e índice alcançado, é o período aguardado para consolidação do osso neoformado. (DINATO e POLIDO, 2001)

## *1. 1 HISTÓRICO DA OSSEOINTEGRAÇÃO*

No início dos anos 60, P. I. Brånemark e colaboradores iniciaram estudos do tecido ósseo com microscopia ótica “in vivo”. Para isto, implantaram na tíbia de um coelho, minicâmara metálica. Alguns pesquisadores ingleses já utilizavam câmeras metálicas à base de tantálio. Como havia falta deste metal no pós-guerra, Brånemark optou pelo titânio.

Quando os pesquisadores tentaram remover a câmara de titânio do animal cobaia, observaram que esta havia se incorporado ao osso. Como consequência desta observação, foram realizadas experiências que culminaram no desenvolvimento de um implante de titânio na forma de parafuso. Em continuidade, foram realizados estudos com longos períodos de acompanhamento e excelentes resultados.

As bases necessárias para a ocorrência da osseointegração foram estabelecidas<sup>1</sup>.

---

<sup>1</sup> 40 ANOS da Osseointegração — um princípio que mudou o rumo da implantodontia. **Revista ImplantNews**, São Paulo, v. 2, n. 4, p. 316-320, jul./ago. 2005.

## 2 REVISÃO DA LITERATURA

### 2.1 EVOLUÇÃO HISTÓRICA DA DISTRAÇÃO OSTEOGÊNICA

#### 2.1.1 Distração Osteogênica em Ossos longos

Codvilla (1905) descreve em seu artigo que, historicamente, a osteodistração foi utilizada por cirurgiões no final de 1880, mas coube a ele, em Bolonha, Itália, publicar o primeiro trabalho descrevendo a técnica da DO no alongamento do fêmur. A técnica consistia na aplicação contínua de tração na extremidade distal de pinos inseridos através de calcâneo. Preso a esse pino, um peso era responsável pela manutenção da força da distração. Depois de concluído o alongamento, o membro era fixado a uma tala engessada, envolvendo toda a perna. Apesar de ter ocorrido neoformação óssea nas osteotomias realizadas nesta época, a técnica não teve grande aceitação clínica devido à morbidade relacionada ao tratamento, ocasionada pela forças de tração no osso que eram mantidas através da pele, ocasionando edema, necrose cutânea, infecção ao redor dos parafusos de fixação e imprevisibilidade da ossificação da zona expandida.

Putti (1921) reconheceu que as partes moles eram o componente crítico no tratamento da distração e foi o primeiro a alongar fêmures utilizando fios de *Kirschner* nos segmentos proximal e distal do fêmur. Os novos aparelhos desenvolvidos pelo autor procuraram diminuir o apoio da pele.

Abbott (1927) publicou estudo apresentando seis casos de alongamento da tíbia e da fíbula em pacientes com deficiências em membros inferiores decorrentes de poliomielite na infância. Obtiveram complicações como alergia na pele, em um caso que foi interrompido. Ressaltaram a importância de alguns aspectos, tais como: apurado controle do alinhamento ósseo para prevenir complicações, manipulação atraumática dos tecidos, técnica asséptica e treinamento da equipe cirúrgica. O autor, a partir de modificações nos sistemas pré-existentes, fez com que a técnica fosse aceita nos Estados Unidos.

Haboush e Finkelsteins (1932) apresentaram estudo de 17 casos de alongamento de perna, utilizando novo aparato para estabilização. Poliomielite e anquilose eram a etiologia dos defeitos ósseos. Nesses procedimentos, tentaram solucionar as

complicações obtidas em estudos anteriores, tais como angulação indesejada, quantidade de separação diferente entre tíbia e fíbula, osteomielite e retardo na união ou não-união óssea. Recomendaram modificações e utilizaram dispositivo ósseo suportado ancorado na tíbia e fíbula até no calcâneo, sendo tracionados por um arcabouço externo, o qual era estabilizado com a ajuda de tala gessada. Osteomielite foi a complicação mais freqüente.

Bosworth (1938) apresentou 24 casos de alongamento da tíbia. Recomendaram um período de repouso (latência) de dois a três dias para iniciar o alongamento ósseo. Obtiveram infecção, retardo na ossificação, hematoma e a necessidade de enxerto ósseo em um caso pela não união da fratura. Oito enxertos de pele foram feitos devido à necrose.

Abbott e Saunders (1939) apresentaram sete casos e formas de prevenir complicações, tais como: má união ou não união dos fragmentos da tíbia, limitação de movimento, distúrbios de circulação, infecção e necrose óssea. Enfatizaram o aprimoramento da técnica cirúrgica recomendando uma adaptação das particularidades da técnica a anatomia topográfica da região, conservando vasos e nervos.

Ilizarov (1988, 1989a, 1989b) começou estudos da distração osteogênica a partir de 1949 e desenvolveu protocolo rígido definindo as bases biológicas que possibilitaram a formação de tecido ósseo com índices de complicação menores. Durante os 30 anos seguintes, realizou uma série de estudos experimentais em animais e clínicos em humanos (Fig. 6), aperfeiçoando a técnica da DO e determinando um protocolo de tratamento em ossos longos.

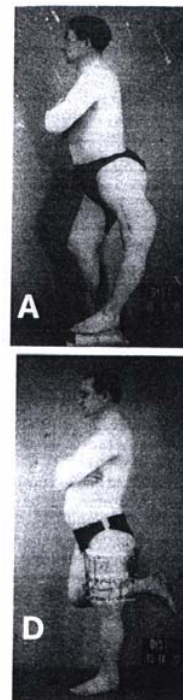

Figura 6 — Osseodistração do fêmur  
Fonte: Ilizarov, 1988, p. 9.

### **2.1.2 Distração Osteogênica no Osso Mandibular**

Snyder *et al.* (1973) foram os primeiros a aplicar os princípios de distração óssea no esqueleto crânio facial em um modelo canino, embora a distração osteogênica tenha sido aplicada em ossos longos desde 1905. Snyder, com o intuito de simular uma deformidade mandibular, ressecaram um segmento ósseo de 15 mm em uma mandíbula de cão, criando assim uma mordida cruzada. 10 semanas após, a mandíbula encurtada foi osteomizada e um distrator externo foi fixado. Após latência de 7 dias, o distrator foi ativado 1 mm por dia durante 14 dias, até quando a oclusão normal foi estabelecida. Após 6 semanas de consolidação, houve completo restabelecimento da cortical e do canal medular na região da separação óssea.

Michieli e Miotti (1977) realizaram, com sucesso, o alongamento de 15 mm do corpo mandibular de dois cães, na razão de 0,5 mm por dia, baseando-se nos princípios da DO. Usaram aparelhos ortodônticos experimentais. Observaram histologicamente a formação de osso imaturo na área alongada e recomendaram a utilização desta técnica em humanos especialmente para pacientes com oclusão tipo classe II divisão 1, onde a ortodontia encontra limitações (micrognatia).

McCarthy *et al.* (1992) foram os pioneiros em realizar um alongamento de mandíbula humana aplicando os princípios da DO. Apresentaram 4 casos de pacientes portadores de deformidades faciais congênitas. Utilizaram distratores extra-orais ativados 1 mm por dia, após 7 dias de latência por 20 dias consecutivos. Obtiveram nos 4 casos média de 20 mm de alongamento mandibular. Concluíram que a técnica apresenta excelente aplicabilidade na reconstrução precoce destas condições patológicas, evitando a necessidade de enxerto ósseo.

## **2.2 BASES BIOLÓGICAS DA DISTRAÇÃO OSTEOGÊNICA**

Ilizarov (1988) apresentou os princípios da tensão gradual dos tecidos, chamando-a de técnica de compressão-distração, nas doenças do aparelho locomotor. Ressaltou vantagens da técnica, como: cirurgia menos traumática, diminuição no tempo total

de tratamento, resolução de casos antes considerados incuráveis e a criação de tecido ósseo acompanhado de tecido mole, como músculos, vasos e nervos, sem a necessidade de enxertos.

Ilizarov (1989a), através de extenso estudo, avaliou a influência da estabilidade dos fixadores e a preservação do tecido mole na osteogênese durante o alongamento da tíbia de cães submetidos a tensão-estresse. Foram utilizados para este estudo 480 cães adultos divididos em três grupos e três experimentos onde se tentava elucidar questionamentos básicos, como: a importância para neoformação óssea da estabilidade do fixador, preservação do tecido mole durante o alongamento, a relevância da direção da distração para a qualidade da osteogênese e a contribuição do osso medular para a regeneração óssea. Os animais foram acompanhados clínica e radiograficamente semanalmente até o sacrifício, o qual foram realizados nos intervalos de 7, 14, 21, 28 dias; e 6 semanas; e 2, 3, 4 e 6 meses, após osteotomia. Análises histológicas e ultra estrutural foram realizadas para permitir avaliação detalhada. O autor conclui que através de um fixador suficientemente rígido e da máxima preservação dos tecidos moles, do osso medular e do suprimento sanguíneo no local da osteotomia, ocorrerá uma neoformação óssea mais favorável e rápida. Ainda neste estudo, Ilizarov enfatiza a importância da corticotomia para preservação do aporte sanguíneo medular. No grupo que sofreu corticotomia semi-circular e preservação maior do osso medular e nutrição sanguínea, este apresentou com 21 dias osteogênese considerável. O grupo que sofreu corte medular agressivo e interrupção no aporte sanguíneo não apresentou sinais de união óssea.

Ilizarov (1989b), utilizando-se de tíbias de cães, estudou quantidade de distração por ativação, razão e ritmo. O estudo desenvolveu-se com 120 animais divididos em dois grupos, em osteotomia aberta e fechada da tíbia. Seis sub-grupos foram formados, variando a razão (0,5 mm, 1,0 mm, 2,0 mm por dia) e a frequência (uma, quatro e sessenta voltas por dia). Os espécimes foram sacrificados em intervalos variando de sete dias a seis meses e estudados radiográfica, histológica e biomecanicamente. Observaram que os melhores resultados foram obtidos quando se ativou os fixadores a 1 mm por dia e que, quanto maior a frequência de ativação, melhor a resposta tecidual. Com 0,5 mm/dia, ocorreu consolidação prematura e 2,0 mm/dia formação de tecido fibroso. Recomendaram cuidado na preservação do

periósteo, osso medular, suprimento sanguíneo e rígida estabilidade dos fixadores externos para obtenção de bons resultados.

Aronson *et al.* (1989) estudaram as seqüências de eventos da mineralização da DO. Os autores utilizaram tíbias de 20 cães, com sacrifícios no período de 7, 14, 21 e 28 dias, usando o osso contra-lateral como controle. A neoformação óssea foi avaliada mediante tomografia computadorizada quantitativa, microradiografia, análise quantitativa de cálcio e microscopia de varredura. Concluíram que a ossificação acontece de forma centrípeta a partir de cada superfície corticotomizada em direção à zona fibrosa central, assemelhando-se histologicamente a estalictites e estalagmites (Fig. 7).

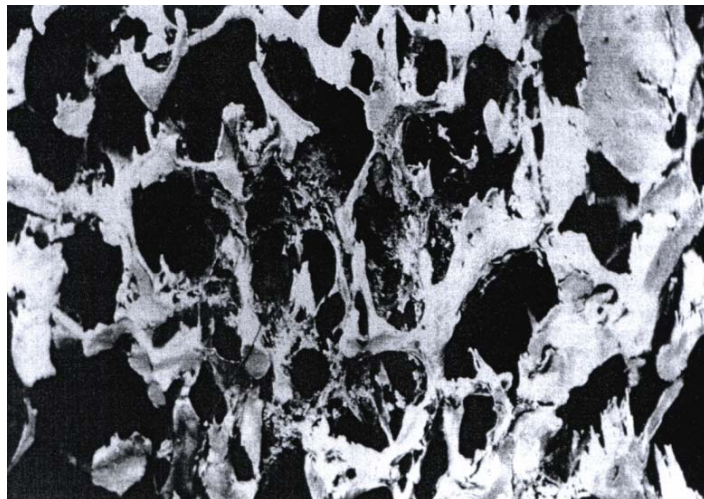


Figura 7 — Mineralização na sua fase primária, demonstrando similaridade a estalactites e estalagmites

Fonte: Aronson *et al.*, 1989, p. 46.

Li *et al.* (1997) realizaram em tíbia de coelhos estudos relacionados a morfologia e proliferação celular resultantes de diferentes índices de distração. Os índices de distração variaram entre 0,3 mm; 0,7 mm; 1,3 mm; 2,7 mm ao dia. Os autores concluíram que o índice ideal é de 0,7 mm ao dia. Acima deste, graças a um insuficiente suprimento sanguíneo abrangendo o espaço conquistado, encontramos regiões apresentando áreas necróticas e áreas com pobre índice de remodelação óssea.

Block *et al.* (1998), em avaliação histológica em mandíbulas de cães, observaram que com 6-8 semanas, novo osso preencheu todo o espaço distraído com

características de osso lamelar maduro com osteoblastos arranjados ao longo da sua superfície, indicando atividade quanto à deposição óssea.

Cope *et al.* (2002) avaliaram efeito da DO nos tecidos gengivais e ósseos em cães. Observaram que o início da formação de novo osso ocorreu no 10º dia de distração, aumentando durante período de consolidação. Em relação à gengiva, esta, após 10 dias de distração, apresenta resposta inflamatória moderada e diminuição da espessura. A lâmina própria apresentava proliferação de capilares que estavam dilatados e esticados, demonstrando achatamento das células do endotélio. Em 2 semanas, notavam-se feixes afilados de fibras colágenas na lâmina própria com orientações longitudinais, paralelas ao vetor de distração. Já com 8 semanas a gengiva se apresentou com aspecto normal, sem evidências de cicatrizes.

Jensen *et al.* (2002) realizaram acompanhamento clínico considerado até o momento o mais longo da literatura (4,4 anos em média), com 30 procedimentos de DOA. Através deste estudo, os autores demonstram proliferação de células endoteliais e musculares e aumento de número de vasos sanguíneos que se formam paralelamente ao vetor tensional da distração e crescimento de fibroblastos e fibras colágenas se dispondo espacialmente, acompanhando a direção vetorial do movimento, confirmando a capacidade dos tecidos de se regenerarem após processo de DO.

Aida *et al.* (2003), com o objetivo de definir o período de latência ideal para distração osteogênica mandibular, variando entre zero a 14 dias, puderam observar histologicamente em coelhos que no zero dia de latência a região que sofreu distração era composta de zonas de tecido fibroso cartilaginoso com rara presença de fibra colágena. No 7º dia a presença de formação óssea tanto cartilaginosa quanto intramembranosa estava presente. No 10º dia, o espaço estava todo preenchido por “*Woven Bone*”. Segundo os autores, outros fatores como: idade do paciente, estabilidade da fixação do distrator e tipo de procedimento cirúrgico podem influenciar diretamente neste tempo de latência ideal.

Hodges *et al.* (2006) avaliaram histologicamente defeitos criados em mandíbulas de cães tratados por DO e enxertos *onlay*. Concluíram que ambos os procedimentos produziram osso composto por sistema harvesiano e osso trabecular. Observaram

histologicamente que fatores de crescimento, tal como TGF  $\beta$ 1, são produzidos durante a DO, promovendo produção de colágeno, diminuindo a degradação das moléculas da matriz extracelular e estimulando as células *osteoprogenitoras*, inibindo a atividade osteoclástica na área distraída. O crescimento da concentração de BMP2 é visto na área distraída. À medida que ocorre a tensão gradual (0,5 mm/dia) na distração, estes componentes geram osso e fazem sua remodelação. Segundo os autores, a fase inicial da incorporação do enxerto é primariamente catabólica devido ao fato de ser um enxerto livre e não pediculado com reabsorção osteoclástica inicial do enxerto ósseo. A fase inicial da cicatrização do enxerto livre em bloco inclui reabsorção da superfície externa devido à falta de suprimento sanguíneo adequado com necrose celular e atividade osteoclástica crescendo durante fase inicial. Os autores concluem que, segundo estudo, o fato de que ocorra um processo de maturação e remodelação óssea mais rápida no osso produzido na DO sugere que esta pode permitir a fixação implantodôntica mais rápida, encurtando tempo de tratamento em relação ao enxerto livre autógeno.

## 2.3 DISTRAÇÃO OSTEOGÊNICA ALVEOLAR

### 2.3.1 Distração Osteogênica Alveolar Vertical em Mandíbula

Block *et al.* (1996) foram pioneiros nos estudos do comportamento da DO na reconstrução vertical do rebordo alveolar realizadas nas mandíbulas de 4 cães. Através da remoção do 1º molar, seguido de osteoplastia simulando rebordo atrófico. O distrator foi aplicado após a instalação e integração de 4 implantes (dois superiores e dois inferiores) fixados horizontalmente no quadrante edêntulo. Após a osseointegração o distrator foi adaptado a estes implantes com intuito de ganho vertical. O período de latência foi de 7 dias e o índice de 1 mm ao dia. Na avaliação clínica radiográfica e histológica percebe-se neoformação óssea por volta da 6ª semana depois de cessada a ativação, com a formação de canais nutrientes paralelos ao vetor de distração.

Chin e Toth (1996) foram pioneiros ao descrever cinco casos de DO em deficiências do esqueleto maxilo facial em humanos onde os dispositivos de distração eram instalados por via intra-oral. Destes casos clínicos, apenas em 1 indivíduo do gênero feminino de 17 anos foi realizado o aumento vertical do rebordo alveolar na região anterior da mandíbula (Fig. 8). Concluíram que os aparelhos intra-buciais evitam formação de cicatrizes, aumentam a cooperação do paciente e melhoram a estabilidade, devido a estarem bem próximos aos ossos. Ressaltam uma nova grande utilidade dos princípios da DO para reconstrução de deformidades alveolares, desde que sejam construídos dispositivos menores e com múltiplo eixo de transporte. O período de latência foi de 5 dias. O índice de distração foi de 1 mm ao dia. Após 10 a 16 semanas o foco de distração apresentou massa óssea suficiente para a instalação de implantes osseointegrados.

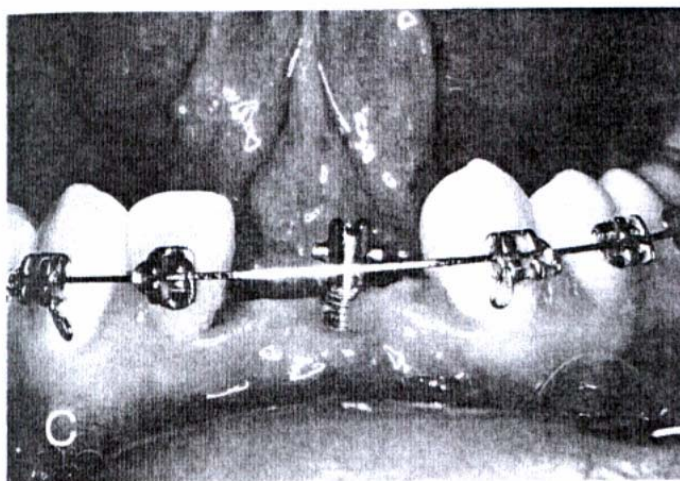


Figura 8 — Distração concluída mandíbula anterior  
Fonte: Chin e Toth., 1996, p. 51.

Block *et al.* (1998) avaliaram clínica, radiográfica e histologicamente a resposta do osso alveolar após distração osteogênica vertical em cães com posterior restauração da área distraída com implantes submetidos a carga. Período de latência de 7 dias, índice de 1 mm ao dia, ativação durante 10 dias. Os implantes foram instalados com 10 semanas, carregados após 4 meses e após 1 ano de função mastigadora se encontravam funcionais. Porém, perceberam através de avaliação histológica que a cortical vestibular parecia mais afetada que a cortical lingual recém-formada.

Creditaram tal fato às sucessivas intervenções sofridas pelo periósteo vestibular quando da execução da metodologia.

Gaggi *et al.* (1999a) publicaram caso clínico de distração do segmento alveolar anterior de uma mandíbula atrófica por meio de distratores intra-ósseos num paciente de 62 anos. Os distratores foram ativados 0,5 mm por dia por 12 dias, atingindo a altura de 6 mm. Após 6 meses foi colocada uma *overdenture*. Os autores ressaltam as vantagens destes dispositivos, pois diminuem o tempo e o número de intervenções, já que o próprio dispositivo de distração serve como suporte para a restauração protética.

Roniony *et al.* (2002) associaram os benefícios do uso do plasma rico em plaquetas (PRP) aos princípios da DOA. O estudo em 5 pacientes foi realizado com sucesso, com média ganho vertical de 10,3 mm. O período de latência do protocolo de distração foi modificado para 15 dias, enquanto havia uma revascularização do enxerto particulado de crista ilíaca mais PRP. Após consolidação, foram fixados implantes de 13 mm a 15 mm.

Fukuda *et al.* (2003) citam neste estudo alguns problemas encontrados em DO realizada em uma paciente de 54 anos, fazendo uso de distrator extra-ósseo, entre eles: fratura do segmento de transporte, dificuldade de concluir a osteotomia do lado lingual, excessivo tamanho da haste de ativação, direção incorreta do vetor de distração, perfuração da mucosa pelo segmento de transporte, deiscência da sutura, defeitos na formação óssea e, o principal problema, com a fratura do osso basal. Os autores comentam que, apesar de usualmente usada, a DO pode apresentar sérios riscos e grandes complicações. Ainda recomendam estudos mais longos.

Glowacki *et al.* (2003), através de estudo histomorfométrico em 20 porcos, concluem que o período de latência não é necessária para se conseguir formação óssea adequada. Observaram preenchimento ósseo equivalente para zero ou quatro dias de latência. Mandíbulas que receberam índice de ativação de 1 mm por dia apresentaram melhores resultados em relação a outros índices, resultando em um melhor crescimento ósseo.

Rachmiel *et al.* (2004) realizaram estudos em mandíbulas de 10 ovelhas que sofreram DOA. Após período de latência de 5 dias a haste foi ativada na razão de

0,5 mm/dia. No 5º dia de ativação, o grupo de estudos composto por 5 ovelhas receberam 10 µg rh BMP<sub>2</sub> diluídos em veículo salino contendo 0,1% de albumina bovina injetadas vagarosamente através de cateter diretamente na câmara de distração. As ativações se estenderam por mais 19 dias, com ganho vertical de aproximadamente 12 mm. Após período de consolidação de 3 meses, o distrator foi removido e foram fixados de 3 a 4 implantes em cada animal. Acompanhamento radiográfico e estudos histomorfométricos foram realizados ao longo do tratamento. O estudo conclui que na biópsia realizada durante a DO, nos locais que receberam a aplicação de BMP<sub>2</sub>, estes apresentaram maior proliferação de células com potencial osteogênico do que no grupo que não recebeu BMP<sub>2</sub>. Estas proteínas injetadas se ligaram a superfícies receptora das células mesenquimais, estimulando a formação óssea. O volume ósseo trabecular foi maior no final do período de distração e maior no final do período de consolidação para o grupo que recebeu a proteína. Os autores sugerem que, com o uso de BMP<sub>2</sub>, existe a possibilidade de encurtamento do período de consolidação com a chance de fixação implantodôntica mais rápida. Osso trabecular: após período de ativação (24 dias) a média do Grupo 1 foi de 18,6% e a do Grupo 2 de 32,2% (BMP<sub>2</sub>); após período de consolidação (3 meses), a média do Grupo 1 foi de 42,5% e do Grupo 2 de 63,8% (BMP<sub>2</sub>).

Nocini *et al.* (2004) apresentam técnica cirúrgica no qual realizam DO sobre enxerto ósseo de crista ilíaca, previamente posicionada em grande defeito alveolar na mandíbula anterior devido a acidente automobilístico. Devido à profundidade do defeito ósseo, o paciente sofreu primeiramente a enxertia autógena de bloco do ilíaco. Após 3 meses, na remoção dos parafusos de enxerto percebe-se grande reabsorção óssea e osso alveolar insuficiente para posicionamento implantodôntico ideal. Logo, foi fixado distrator extra-ósseo (*Medicon Instrument-Germany*) com índice de distração de 1 mm com por dia. O osso foi distraído em 11 mm com período de consolidação de 3 meses. No momento da remoção do distrator, clinicamente o espaço distraído parecia repleto de osso regenerado e imediatamente foram fixados 3 implantes *Frialit*. A estabilidade primária foi alcançada. Após 1 ano em função, segundo os autores, os implantes se apresentaram com sucesso.

Degidi *et al.* (2004) apresentam, segundo artigo, primeiro caso de carga imediata em implantes fixados em osso distraído. A paciente de 40 anos se submeteu a DOA na mandíbula anterior e posterior simultaneamente, com a finalidade de restabelecer

uma razão em relação ao comprimento coroa-implante mais favorável quanto à biomecânica e estética. Um período de consolidação de 70 dias foi aguardado sem complicações. No final deste período, o dispositivo foi removido e com o recurso do guia cirúrgico confeccionado baseado em encerramento diagnóstico, 8 implantes (FRIALIT 2) foram fixados imediatamente e carregados provisoriamente com coroas acrílicas cimentadas. Ao exame radiográfico observa-se que, enquanto a porção coronal dos implantes se encontram no osso transportado, os ápices estão imersos no osso distraído. Os implantes sofreram acompanhamento clínico e radiográfico de 1 ano, sem complicações. Os autores concluíram que o encurtamento do tratamento foi possível trazendo mais conforto ao paciente, porém sugere maior período de acompanhamento e mais estudos.

Hwang *et al.* (2004) apresentam novo dispositivo intra-ósseo e afirmam que seu desenho traz como principal vantagem a facilidade de pré-determinar o vetor de distração durante a fixação deste. Eles recomendam seu uso para regiões de molares e citam como outra vantagem o aproveitamento da área onde foi fixada a base do dispositivo para fixação do implante sem a necessidade de nova loja cirúrgica. Os autores também comentam que sua fixação é menos invasiva que os distratores convencionais com menor possibilidade de perda do calo ósseo.

Robiony *et al.* (2004) apresentam neste estudo novo dispositivo com o qual se pode direcionar o vetor de distração no sentido transversal para melhor posicionamento final do seguimento ósseo transportado. O distrator denominado FAD (*Floating Alveolar Device*) tem capacidade de corrigir desvios do vetor de distração, evitando recursos como aparatos ortodônticos. Este distrator extra-ósseo permite o aumento vertical do processo alveolar e, se necessário, correção horizontal (Fig. 9). A equipe conseguiu, nos quatro pacientes tratados na região mandibular, média de ganho vertical de 10 mm com correção horizontal de até 4 mm. Os autores citam como principais responsáveis por estes desvios direcionais indesejáveis os músculos linguais e a inelástica e espessura mucosa palatal.

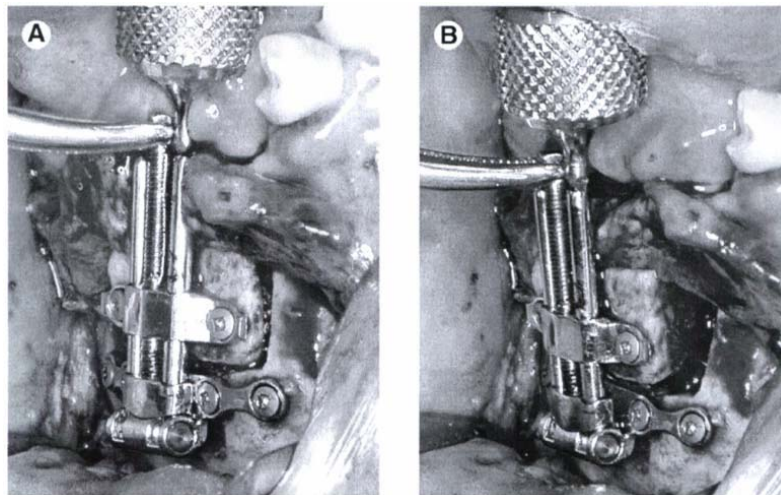


Figura 9 — O dispositivo FAD permite ajuste na direção da distração  
 Fonte: Robioni *et al.*, 2004, p. 138.

Perry *et al.* (2005) comparam através de estudos em cães a percentagem de BIC (contato osso-implante) entre implantes fixados em área distraída e em áreas enxertadas (autógeno). Aguardadas 8 semanas após a fixação dos implantes, foram feitos estudos histomorfométricos e como resultado não foram encontradas diferenças significativas entre o “contato osso implante” de implantes fixados em área de osso distraído e em área de osso enxertado. A média de BIC para área da DO foi de 54,7% e para área de enxerto de 53,8%. O autor ressalta as vantagens da DO em relação ao ganho ósseo e de tecidos moles, estes similares em qualidade aos naturais, sem a necessidade de acesso a leito doador, não trazendo maior morbidade pós-operatória e riscos maiores.

Enislidis *et al.* (2005a) apresentam neste artigo complicações no acompanhamento da DOA em 45 rebordos mandibulares edêntulos. Os autores descrevem que 75,7% dos pacientes passaram por complicações, a maioria pequena. A deiscência de tecido mole foi a mais comum (37,8%), porém solucionável. As complicações graves foram 3 fraturas de osso basal, 1 fratura do segmento de transporte, 1 fratura do distrator e 3 severos problemas mecânicos. Defeitos na formação óssea após distração osteogênica foram usualmente expostos no momento da remoção do distrator (11 de 45 áreas distraídas). Variaram de pequenas fenestrações vestibulares ao longo do implante a severos defeitos ósseos na zona de regeneração. A instabilidade do dispositivo é a principal responsável pelo

decréscimo na ossificação e o crescimento de tecido fibroso na área distraída. Com a conseqüente lesão do periósteo vestibular, na área de acesso para fixação dos distrator, surgem problemas relacionados à reabsorção óssea nesta área. Os autores concluem que, apesar do índice de sucesso dos implantes fixados, a DO não é um procedimento tão simples.

Enislidis *et al.* (2005b), em estudo concluído em 2004, descrevem severas complicações nos 9 pacientes tratados com dispositivo extra-ósseo para aumento vertical alveolar em região anterior da mandíbula. As complicações incluem severa inclinação do segmento de transporte ( $>30^\circ$ ) (n=3), fratura do osso basal (n=3) (Fig. 10), fratura do segmento de transporte (n=2), fratura do distrator (n=2) (Fig. 11), ptose do mento (n=1), osso imaturo na remoção do distrator (n=1), deiscência de tecido mole (n=3). Em 2 pacientes foi necessária nova intervenção para aumento ósseo. Para os pacientes fraturados, imediata osteossíntese. Para o paciente com ptose do mento, graças ao excessivo deslocamento da musculatura mentoniana e a indevida refixação desta no momento da fixação do distrator, foi feita cirurgia plástica corretiva. As pequenas complicações foram tratadas sem conseqüências maiores. Os autores concluem que, possivelmente, distratores intra-ósseos sobrecarregariam menos o osso mandibular. Os autores sugerem que a criação de dispositivos com novos desenhos buscando melhor estabilidade através de plataformas mais longas. Eles concluem que a DO não oferece vantagens em relação aos métodos tradicionais para ganho alveolar vertical.

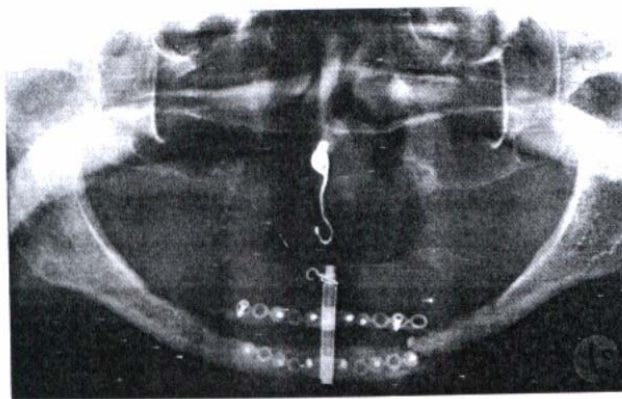


Figura 10 — Fratura do osso basal  
Fonte: Enislidis *et al.*, 2005b, p. 400.




Figura 11 — Fratura da plataforma base do distrator  
Fonte: Enislidis *et al.*, 2005b, p. 400.

Polo *et al.* (2005) mostram neste artigo que em 14 rebordos alveolares mandibulares posteriores a DOA apresentou resultados favoráveis com regeneração óssea obtida em todos os casos, porém, os seguintes ossos mostraram média de reabsorção óssea acima da plataforma superior entre 0,03 mm a 2,53 mm. Os autores observam que dois fatores contribuíram para a diminuição da eficácia do processo: a reabsorção do segmento ósseo distraído e a inclinação do vetor de distração. Os autores sugerem que a lingualização do segmento distraído ocorreu devido à tração exercida pelos músculos do assoalho bucal como o genioídeo e genioglosso durante a deglutição. Quanto à reabsorção óssea, o autor sugere para compensar este prejuízo uma maior extensão da distração e enxerto ósseo prévio em casos de mandíbula severamente atrófica.

Consolo *et al.* (2006) propõe no seu trabalho a aplicação de um sistema original de estimulação óssea (SADO). Esta consiste na estimulação do calo ósseo através da ativação e da desativação do distrator durante 8 semanas após a completa distração. Os autores concluem que a quantidade de osso ordenado cresceu nos grupos que sofreram e não sofreram a SADO, porém estudo histomorfométrico mostra diferença estatística considerável mostrando quantidade maior de osso ordenado no grupo que sofreu a estimulação do calo ósseo.

### 2.3.2 Distração Osteogênica Alveolar Vertical em Maxila

Garcia-Garcia *et al.* (2004a) apresentam técnica na qual acessam o rebordo alveolar através do deslocamento do muco periósteo palatal, mantendo pediculada a mucosa vestibular. Esta modificação no acesso tem o objetivo de romper a força que a inelástica mucosa do palato exerce durante o deslocamento do osso transportado evitando desvio vetorial. O autor descreve que durante a ativação de 0,5 mm, 2 vezes ao dia, um dos dois pacientes apresentaram deiscência da ferida com exposição de parte dispositivo, sendo reduzida para 0,5 mm, 1 vez ao dia, com conseqüente fechamento da ferida. Os autores comentam que esta pouca elasticidade indica a possibilidade de redução do índice diário de distração para se evitar deiscência da sutura. O autor também alerta para cuidados com a artéria palatina em regiões posteriores de mandíbula.

Kim *et al.* (2005) apresentam artigo onde relatam 1 caso em maxila posterior severamente atrofiada que, no mesmo procedimento cirúrgico o distrator é fixado, após osteotomia ele é ativado, aumentando a “janela” de acesso do seio com deslocamento da membrana e colocação de enxerto autógeno particulado. O distrator é desativado e logo após é feita a sutura para o recobrimento da ferida. Neste caso, foi usado um período de latência de 21 dias com ativação de 0,3 mm/dia. Cinco meses após o início da ativação (9 mm de ganho alveolar vertical) o dispositivo foi removido e um mês após foram fixados 3 implantes de 3,75 mm X 11,5 mm. Após 8 meses em função os implantes se apresentavam bem. Os autores contra-indicam esta técnica quando se tem menos de 2 mm entre soalho do seio e crista do rebordo, pois nestas condições seria inviável a fixação do distrator.

Herford (2005) realiza estudo no qual 4 pacientes sofreram DO em área estética. Os autor comenta que em pacientes que exibem linha de sorriso alta o trabalho se torna ainda mais difícil e conclui que uma das maiores vantagens é a possibilidade do tecido mole acompanhar o processo de ganho vertical e, caso houver a necessidade de enxertia como complemento, este tecido estará presente, facilitando o fechamento primário da ferida. Como desvantagem, o autor cita atento monitoramento quanto á ativação feita pelo paciente. O autor mostra tabela baseada em revisão de literatura de artigos publicados entre 2001 e 2004, mostrando que de 406 implantes fixados apenas 16 foram perdidos.

### 2.3.3 Distração Osteogênica Alveolar Vertical em Maxila e Mandíbula

Gaggl *et al.* (1999a) apresentaram os primeiros resultados de um novo dispositivo intra-ósseo. Estes uniam as vantagens dos distratores e dos implantes, funcionando de forma intra-óssea, onde o próprio implante funciona como distrator. Usaram 17 implantes, perderam 2 (dois), recebendo carga e tornando-se funcionais. Utilizaram 0,5 mm/dia como índice e alcançaram média de 4 mm a 6 mm de altura. Aguardaram de 4 a 6 meses para função protética. Encontraram dificuldades em pequenos espaços unitários edêntulos. Concluíram ser este um bom método por ser menos agressivo, pois cabe apenas uma intervenção cirúrgica, porém recomendam mais estudos.

Gaggl *et al.* (2000), com respaldo de estudos anteriores, utilizaram sistema de distração alveolar intra-ósseo utilizando o próprio implante como parafuso para distração (Fig. 12). Realizaram o aumento vertical do rebordo alveolar de 35 pacientes, para instalação de 62 implantes. Período de latência de 7 a 10 dias e índice de ativação de 0,25 mm a 0,5 mm por dia para se chegar a um ganho de altura de 4 mm a 6 mm. Os implantes foram

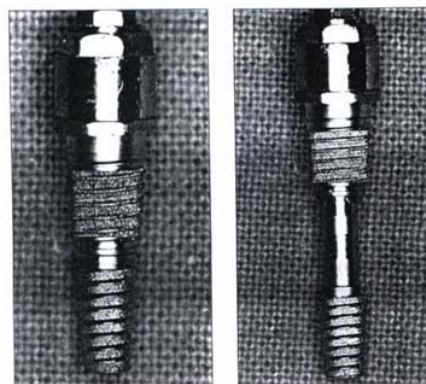


Figura 12 — Implante distrator  
Fonte: Gaggl, 2000, p. 702.

colocados em função de 4 a 6 meses após distração concluída. Os implantes foram testados clinicamente nos intervalos de 3, 6 e 9 meses após reabilitação protética. Ressaltaram as vantagens deste dispositivo por ser de pequeno tamanho, fácil manuseio, favorecer a estética e diminuir fases cirúrgicas. Porém, apresentam como desvantagens o risco de anquilose prematura.

Fiorellini e Nevins (2003), através dos arquivos da *Cochrane Oral Health* e *Medline*, aproveitando 18 estudos, oferecem revisão sistemática, comparando a sobrevivência de implantes fixados entre pacientes que foram tratados com aumento do rebordo alveolar e fixados em osso nativo. Entre os procedimentos para aumento de rebordo foram incluídos as ROG (1731 pacientes) e distração osteogênica (92

pacientes). Os autores concluíram que a sobrevivência dos implantes dentais nas terapias alveolares, nesta revisão, apresentaram um alto índice de sucesso: ROG = 95,8% e DO = 96,5%, índices estes similares a implantes fixados em osso nativo.

Chiapasco *et al.* (2004b) ofereceram estudo prospectivo em humanos com acompanhamento de 1-3 anos comparando a ROG e a DO vertical para correção de deficiências verticais alveolares e a capacidade de manter, durante período de acompanhamento, o ganho ósseo vertical antes e após a fixação de implantes dentários. Os pacientes foram divididos em dois grupos. No Grupo 1, 11 pacientes tratados por ROG (osso autógeno particulado + membrana de PTFE-e) com 25 implantes fixados. No Grupo 2, 10 pacientes tratados com DO, com 34 implantes fixados no momento da remoção do distrator. De 3 a 5 meses após fixação dos implantes, estes foram colocados em função. Os autores concluíram que os índices de reabsorção óssea antes e depois da fixação dos implantes foi significativamente maior nos pacientes tratados por ROG (Grupo 1). Entre as maiores vantagens da ROG os autores citam a correção simultânea de defeitos horizontais e verticais e a possibilidade de usá-la em pequenos defeitos (espaço para 1 dente), e entre as vantagens da DO, o crescimento dos tecidos moles acompanhando a distração e menor morbidade pós-operatória, com possibilidade de ganho vertical de até 15 mm.

Chiapasco *et al.* (2004a) apresentam estudo prospectivo multicêntrico onde foram avaliadas DOAs para ganho vertical e implantes fixados nestes. 37 pacientes participaram deste estudo em 4 diferentes centros (138 implantes fixados). A média de acompanhamento após início da função protética foi de 34 meses (15-55 anos) e o índice de sucesso foi de 94,2%. Os autores concluíram que, comparando com resultados encontrados em revisão de literatura, os índices deste estudo de assemelham aos índices de sucesso de implantes fixados em osso nativo e apresentam índice de sucesso mais alto que com implantes fixados em regiões que sofreram ROG. Os autores também, comparando a média de ganho vertical, descreve que a reabsorção óssea é maior nos grupos tratados com ROG, antes e após fixação implantodôntica.

Herford e Audia (2004) descrevem e ilustram técnicas de correção do vetor de direção da distração para um posicionamento final ideal do seguimento ósseo transportado e posicionamento do implante em local adequado. Os autores colocam

que os tecidos moles tendem a deslocar a direção do segmento ósseo para direção lingual ou palatal e, quanto mais cedo o clínico visualize o fato, cabe a imediata intervenção. Seguem as técnicas ilustradas neste estudo: **elástico em cadeia preso nos dentes adjacentes**, OBS: para evitar rotação dos dentes de apoio, a colagem em número maior de dentes é necessária; **arco explintado nos dentes adjacentes**, OBS: menor possibilidade de rotação dos dentes adjacentes; **arco cruzado + elástico**, OBS: mais raro de ser usado, pois normalmente o vetor já tende para o palato; **explinte de resina acrílica**, OBS: escora a haste de rotação e é mais usado em segmentos com poucos dentes para ancoragem; **modelagem do tecido regenerado**, OBS: no início do período de consolidação ainda é possível; osteotomia, OBS: após ossificação concluída.

Mazzonetto *et al.* (2005) relatam o uso de DOA em 40 pacientes com defeitos verticais de rebordo. Foram usados distratores extra-ósseos e a média de ganho vertical foi de 9,5 mm, com índice de 92,5% de sucesso. Em 13 casos a espessura do rebordo não permitiu a fixação de implantes, sendo necessária a enxertia de osso autógeno. Todos estes casos ocorreram, em rebordo na mandíbula anterior. Os autores descrevem insucesso em 3 casos — 2 por quebra do distrator —, e sugere o uso de dispositivos os que possuam disco de transporte com no mínimo 5 mm de espessura, além de atenção na escolha da qualidade do distrator. Os autores sugerem que a principal indicação para defeitos alveolares verticais seria o uso da DO, sendo que para defeitos alveolares horizontais o uso do enxerto ósseo *onlay*.

Saulacic *et al.* (2005) relataram a necessidade de sobrecorreção de 20% no total da área distraída para compensar reabsorção óssea durante período de consolidação. Os autores realizaram estudos em 15 rebordos alveolares mandibulares e 2 maxilares. Neste artigo, os autores comentam que a perda óssea coincide com resultados encontrados por Jensen *et al.* (2002).

Mazzonetto e Maurette (2005) apresentam estudo onde foram analisados radiograficamente 60 rebordos alveolares que sofreram DO com dispositivos extra-ósseos. Tiveram ganho vertical médio na maxila anterior de 6,09 mm. Após 12 semanas, foram fixados 74 implantes nas áreas onde encontraram qualidade óssea para fixação. Os autores mostram que em 20 casos foi necessária a enxertia autógena, sendo que 19 em maxila anterior e 1 em mandíbula, pois o osso formado

apresentava-se estreito. Através do ganho de tecido mole, graças à técnica da DO, esta enxertia ocorreu com maior previsibilidade de sucesso. Nestas áreas enxertadas o implante foi fixado após 5 meses.

Yalcin *et al.* (2006) realizaram estudo no qual 5 pacientes sofreram DOA para recuperação de rebordos alveolares atróficos. Utilizaram distratores *Leibinger Endosseous Alveolar System (Lead System)*. Encontraram como maior problema deste sistema não ter o absoluto controle da direção (vetor) da distração. Quando o segmento transportado é relativamente longo (mais que 2 cm) pode ser difícil concluir com precisão o processo com apenas um dispositivo. Concluíram também que, comparado aos distratores extra-orais, os dispositivos intra-ósseos possuem vantagens como: fazer distração osteogênica de pequenos segmentos, não deixar cicatrizes na face, ser bem tolerado pelo paciente, devido as suas dimensões.

Cano *et al.* (2006) escreveram artigo no qual fazem uma extensa revisão de literatura entre 1980 e 2003. Os autores descrevem as tendências nas seguintes fases. Na **fase de latência** existe uma tendência para a redução desta fase, baseado na alta vascularização dos ossos maxilares. Embora a fase de latência não seja absolutamente necessária para a regeneração óssea, uma fase de 5 a 7 dias permitiria a obtenção de um fechamento mucoso da ferida e evitaria deiscências e comunicação com a câmara de distração. Além disso, uma certa demora é considerada necessária para permitir a migração de células mesenquimais para o foco da fratura. Por outro lado, a aplicação de PRP talvez estimule a migração celular e o fechamento do tecido mole, permitindo uma redução deste tempo de latência. Na **fase de distração**, a maioria dos artigos publicados mostram um índice de distração de 1 mm/dia com frequência de ativação de 2 a 3 vezes/dia. Na **fase de consolidação** existe uma tendência de remover o dispositivo logo que alcançado tecido que ofereça resistência biomecânica para fixação implantodôntica. Porém, a média de espera varia de 3 a 6 meses. O autor comenta que, no futuro, características e duração de cada fase de distração dependerão de condições individuais de cada paciente, onde se observará: a idade, tipo de osso, saúde geral, características genéticas, dentre outros fatores.

Cano *et al.* (2006) mostra exemplos de distratores mais usados comercialmente, com a finalidade de aumento alveolar vertical (Fig. 13, 14, 15, 16, 17, 18, 19 e 20).

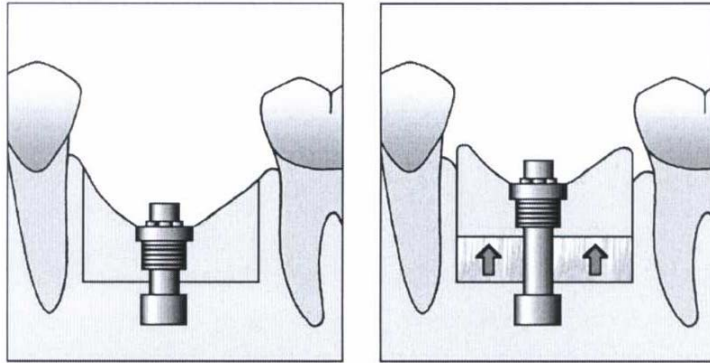


Figura 13 — OGD Distractor  
 Fonte: Cano *et al.*, 2006, p. 16.

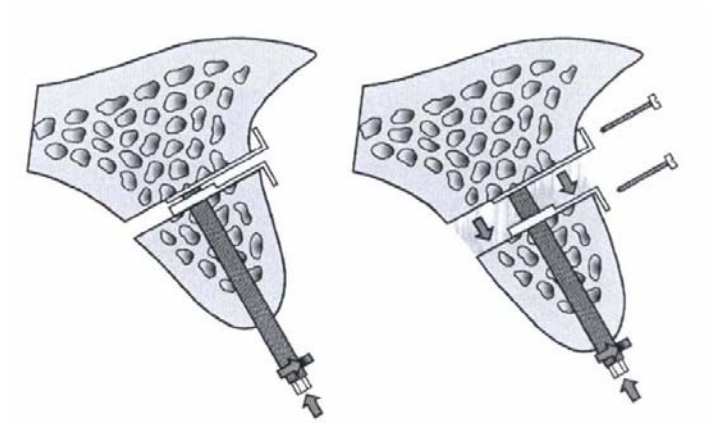


Figura 14 — LEAD Distractor13  
 Fonte: Cano *et al.*, 2006, p. 16.

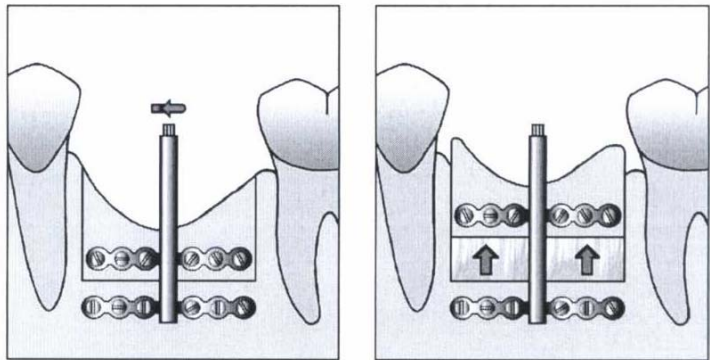


Figura 15 — TRACK 1.0 Distractor  
 Fonte: Cano *et al.*, 2006, p. 16.

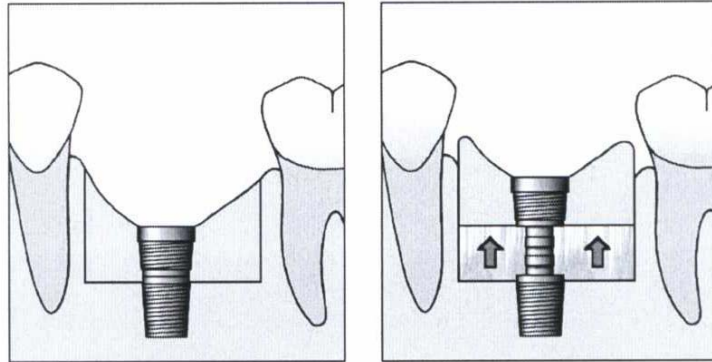


Figura 16 — DISSIS Distractor-Implant  
 Fonte: Cano *et al.*, 2006, p. 17.

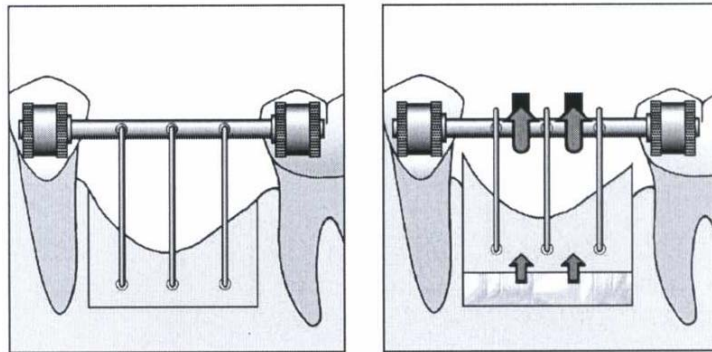


Figura 17 — ROD5 Distractor  
 Fonte: Cano *et al.*, 2006, p. 17.

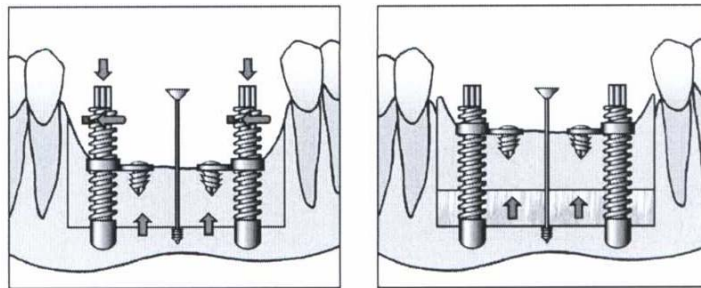


Figura 18 — GDD Distractor  
 Fonte: Cano *et al.*, 2006, p. 17.

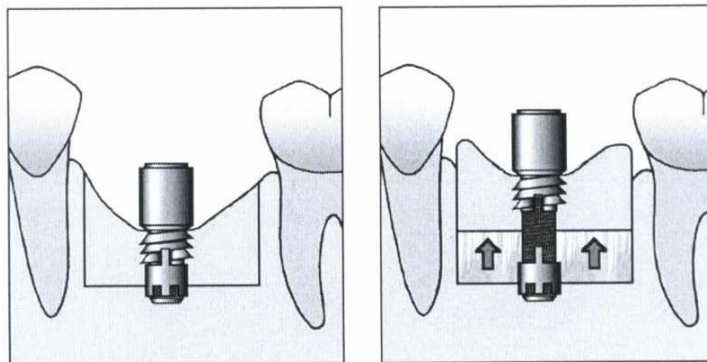


Figura 19 — CAD Distractor  
 Fonte: Cano *et al.*, 2006, p. 18.

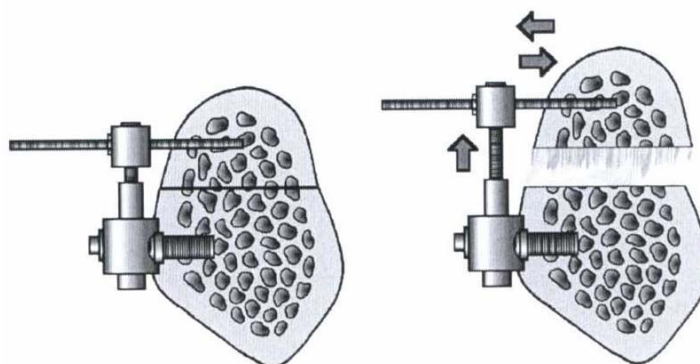


Figura 20 — Bidirectional Crest Distractor  
 Fonte: Cano *et al.*, 2006, p. 18.

### 2.3.4 Distração Osteogênica Alveolar Horizontal

Segundo Oda *et al.* (2004), a DOA vem sendo aplicada para aumento vertical com bons resultados. Entretanto, são raros os estudos com distração alveolar horizontal. Neste estudo com 1 paciente, a DO horizontal foi alcançada com uma modificação da técnica do uso do distrator (*LEAD System*). Somente a plataforma de transporte foi fixada através de 2 parafusos. A haste de ativação foi inserida obliquamente e sua extremidade colocada em contato com a cortical palatal (Fig. 21). A plataforma básica não foi fixada. Foram alcançados 6,0 mm de largura e 0,5 mm de altura de rebordo com a DO. Os autores relatam deslocamento do vetor de distração pelo deslocamento e “aprofundamento” da extremidade da haste na região cortical

palatina, segundo os autores, provavelmente pela não fixação da plataforma base. Foi necessária uma supra-correção de mais 1,2 mm para compensar o que foi perdido. Foram fixados 3 implantes e carregados com sucesso.

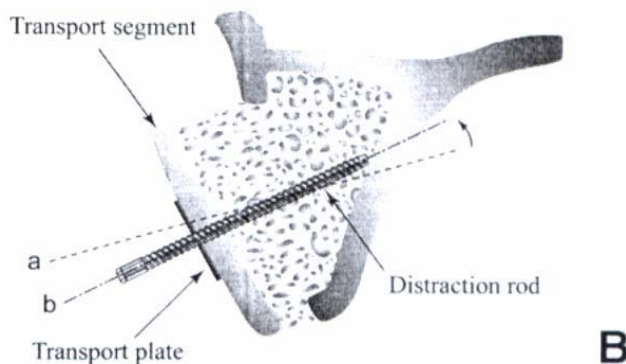


Figura 21 — Modificação da técnica do uso do distrator (*LEAD System*)  
Fonte: Oda *et al.*, 2004, p. 1531.

Garcia-Garcia *et al.* (2004b) desenvolvem neste estudo distração horizontal em pacientes de 30 anos, procurando ser o menos invasivo durante o ato cirúrgico, mantendo o seguimento transportado pediculado ao muco periósteo pelo palato e o máximo pela vestibular. Foi utilizado um *Lead System Distractor* e não foi fixada a plataforma base, sendo a ponta do parafuso distrator pressionando diretamente a cortical palatina. Os autores não relatam maiores problemas e não observam a penetração da ponta do parafuso. Os autores colocam que, na fixação do distrator, se o ato cirúrgico for agressivo o deslocamento do periósteo pode ser muito grande, trazendo condição semelhante a de um “enxerto livre”, com conseqüente possível reabsorção. Os autores comentam que, em mandíbula, o uso apenas de cinzéis não seria possível devido à densidade óssea. O distrator usado neste trabalho foi desenhado para DO vertical e adaptado para horizontal neste estudo. Segundos os autores, a principal vantagem desta técnica é a menor possibilidade de infecção e rara reabsorção óssea.

Gaggl. *et al.* (2005) descrevem tratamento de 6 maxilares em 6 pacientes. Em cada paciente foram realizadas DO com o objetivo de aumento horizontal de maxila anterior e levantamento bilateral de seio maxilar para região posterior. Os pacientes apresentavam severa atrofia do rebordo alveolar e incorreta relação entre os maxilares. Com o sucesso da distração horizontal, uma melhor inter-relação de

arcos foi alcançada e um posicionamento mais adequado dos implantes foi conseguido. A média de ganho horizontal foi de 10 mm. Foram fixados 2 a 4 implantes nestas regiões anteriores. Os autores descrevem que não ocorreram maiores problemas durante a DO. Os implantes em função foram acompanhados durante 1 ano, indicando sucesso da técnica.

### 3 DISCUSSÃO

A DO, como conhecida e praticada atualmente nas suas mais diversas aplicações, percorreu um longo caminho para desenvolver as suas bases científicas e obter uma ampla aceitação mundial. Após longo tempo de evolução e com contribuição de diferentes autores (Codivilla, 1905; Putti, 1921; Abbott, 1927; Habousch e Finkelsteins, 1932; Bosworth, 1938; Abbott e Saunders, 1939 e Ilizarov, 1988, 1989a, 1989b), a já comprovada aplicabilidade dos princípios da DO nos ossos longos passou a se expandir de acordo com a necessidade de cada especialidade médica, sendo aplicada em vários outros ossos, inclusive em ossos do esqueleto craniano facial, tais como mandíbula, maxila e osso alveolar. Com o avanço dos estudos em DO, uma evolução na qualidade e tamanho dos distratores foi observada. Snyder *et al.* (1973) utilizaram distratores extra-orais, enquanto Michieli e Miotti (1977) utilizaram dispositivos intra-bucais, embora todos realizados em cães.

McCarthy *et al.* (1992) foram os pioneiros a realizar um alongamento de mandíbula humana, utilizando distrator extra-oral. Já Chin e Toth (1996), pioneiros na DO alveolar em humanos, concluíram que os distratores intra-orais apresentavam grandes benefícios em relação aos extra-orais, como a eliminação de cicatriz na pele, maior tolerância do paciente e melhor estabilidade do aparelho.

Tendências nas fases na DOA:

#### — Fase de latência

Cano *et al.* (2006) descreve que existe uma tendência para a redução desta fase, baseado na alta vascularização dos ossos maxilares. Embora a fase de latência não seja absolutamente necessária para a regeneração óssea, uma fase de 5 a 7 dias permitiria a obtenção de um fechamento mucoso da ferida e evitaria deiscências e comunicação com a câmara de distração. Além disso, uma certa demora é considerada necessária para permitir a migração de células mesenquimais para o foco da fratura. Por outro lado, a aplicação de PRP talvez estimule a migração celular e o fechamento do tecido mole, permitindo uma redução deste tempo de latência. Robioni *et al.* (2002), ao contrário, sugerem um aumento deste tempo de latência para 15 dias para revascularização do local quando este PRP (Plasma Rico em Plaquetas) está

associado a enxerto autógeno particulado. Glowacki *et al.* (2003), no seu estudo, concluem que o período de latência não é necessário. Já Aida *et al.* (2003) revelam que com 0 dia de latência o osso neoformado se mostrou pobre em qualidade.

#### — Fase de distração

Cano *et al.* (2006) afirma que a maioria dos artigos publicados mostram um índice de distração de 1 mm/dia com frequência de ativação de 2 a 3 vezes/dia. Já Garcia Garcia *et al.* (2004), em estudo no qual acessa o rebordo através do deslocamento mucoperiósteo palatal, indica uma ativação de 0,5 mm/dia evitando deiscência da ferida, devido à pouca elasticidade da mucosa palatina. Consolo *et al.* (2006) apresenta novo protocolo no qual, além, da aplicação da “tensão”, é realizado o movimento de “compressão”, ambos movimentos em dias alternados, fugindo do protocolo tradicional.

#### — Fase de consolidação

Segundo Cano *et al.* (2006), existe uma tendência de remover o dispositivo logo que alcançado tecido que ofereça resistência biomecânica para fixação implantodôntica. Porém, a média de espera varia de 3 a 6 meses. Já Rachmel A. *et al.* (2004), através de estudos com a aplicação de BMP2 diretamente na câmara de distração, descreve a possibilidade de encurtamento ainda maior do tempo de consolidação, com a fixação implantodôntica mais rápida.

Complicações comuns na DOA:

a) **Reabsorção do segmento ósseo transportado** — Polo *et al.* (2005) relatam que encontraram nos seus estudos médias de 0,03 mm a 2,53 mm de reabsorção acima da plataforma superior e sugere uma maior extensão da distração. Como solução desta possível perda vertical Saulacic *et al.* (2005) relatam a necessidade de sobre correção de 20% no total da área distraída. Cano *et al.* (2006), como prevenção, indicam uma sobre correção em torno de 2 mm.

b) **Fratura do distrator** — Mazzonetto *et al.* (2005) sugere dispositivos com disco de transporte com, no mínimo, 5,0 mm de espessura e atenção na escolha da

qualidade do distrator. Cano *et al.* (2006), como prevenção indicam observação atenta às interferências oclusais.

c) **Desvio do vetor de distração** — Existe uma tendência durante a evolução da DOA de que o segmento ósseo transportado se desvie da direção vetorial desejada, tendendo a lingualizar na mandíbula, devido à força dos músculos linguais durante a deglutição, e palatinizar na maxila devido à maior espessura e pouca elasticidade da mucosa palatal (YALCIN *et al.*, 2006, CANO *et al.*, 2006, POLO *et al.*, 2005, ROBIONY *et al.*, 2004, JENSEN *et al.* 2002). Herford e Audia (2004) afirmam que quanto mais cedo o clínico visualizar o fato, cabe a imediata intervenção. Estes mesmos autores sugerem bases acrílicas ou recursos ortodônticos para a correção do desvio vetorial e, no início da fase de consolidação, a possibilidade do uso da pressão digital. Robiony *et al.* (2004) apresenta novo dispositivo extra-ósseo denominado de *FAD*. Este distrator permite aumento vertical e, se necessário, correção horizontal, evitando desvio de direção sem a necessidade de recursos ortodônticos, por exemplo. Garcia-Garcia *et al.* (2004), através de acesso palatal com deslocamento mucoperiósteo chega ao rebordo alveolar mantendo pediculada a mucosa vestibular. Esta modificação do acesso tem o objetivo de romper a inelástica mucosa palatina e a força que esta exerce sobre o segmento ósseo transportado.

d) **Risco de anquilose** — Cano *et al.* (2006) indica a completa osteotomia e uso de índice diário de distração apropriado. Ilizarov (1989b) afirma que índice menor que 1 mm por dia possibilita a consolidação prematura. Como solução, Cano indica nova osteotomia. Gaggl (2000), no seu estudo, alerta sobre o risco de anquilose em uma ativação lenta.

e) **Defeitos na formação óssea** — A instabilidade do distrator interferindo no suprimento sanguíneo interfere negativamente na qualidade óssea (ILIZAROV, 1989a). Block *et al.* (1996 e 1998) creditam as sucessivas intervenções sofridas pelo periósteo, principalmente pela vestibular quando da execução da metodologia como fator que colabora com a má qualidade óssea nesta área. Mazzonetto *et al.* (2005) e Mazzonetto e Maurette (2005) apresentaram extensos trabalhos onde, segundo estes dois artigos, foram utilizados dispositivos extra-ósseos em 100 pacientes com ganho vertical médio variando de 6,09 mm a 9,5 mm, porém aproximadamente 25%

dos procedimentos tiveram que receber enxerto ósseo autógeno devido a pouca espessura do rebordo conquistado, na grande maioria em maxila anterior. Porém, esta enxertia ocorreu com maior previsibilidade de sucesso devido ao ganho de tecido mole pela DO e conseqüente fechamento adequado do enxerto. Jensen *et al.* (2002) descrevem que em 30 DOAs verticais, 18 pacientes necessitaram de enxertia óssea.

f) **Deiscência da ferida** — Considerada complicação menor, de fácil solução e muito comum (MAZZONETTO *et al.*, 2005; MAZZONETTO e MAURETTE, 2005; ENISLIDIS, 2005a). Cano *et al.* (2006) sugerem arredondamento das bordas afiadas dos seguimentos de transporte como prevenção. A sutura deve ser feita o mais rápido possível evitando a contaminação na câmara do distrator.

## — SOBREVIVÊNCIA DE IMPLANTES: DOA X ROG, ENXERTO AUTÓGENO E OSSO NATIVO

A enxertia óssea autógena é considerada terapia de sucesso comprovado, entretanto, para aumento ósseo vertical maior que 4 mm, o resultado é bem menos previsível devido, entre outros fatores, a dificuldade de vascularização inicial e fechamento inadequado da ferida (SIMION *et al.*, 1994, 2002). Na DOA, podemos alcançar índice de ganho vertical de até 15 mm, com previsibilidade alta, além da técnica não exigir um 2º leito cirúrgico (CHIAPASCO *et al.*, 2004a).

Porém, Enislidis *et al.* (2005b) comenta que o uso de distratores intra-buciais para aumento vertical é um procedimento arriscado e não vê maiores vantagens que os métodos convencionais. Contudo, implantes podem ser seguramente fixados em área distraída na maioria das vezes, sendo o índice de sobrevivência de implantes em função bastante satisfatório.

Chiapasco *et al.* (2004a) acompanharam 138 implantes, com média de 34 meses após função. O índice de sucesso foi de 94,2%, assemelhando-se aos índices de sucesso de implantes fixados em osso nativo e índice mais alto que com implantes fixados em regiões que sofreram ROG, segundo revisão de literatura feita pelos

autores. Já Fiorellini e Nevins (2003) concluem no seu estudo que os índices de sucesso foram também altos, porém, para ambas as técnicas: ROG= 95,8% e DO= 96,5%. A manutenção deste osso periimplantar é estratégico para sobrevivência dos implantes a longo prazo. Chiapasco *et al.* (2004b), em estudo com acompanhamento de 1 a 3 anos, compara perdas ósseas verticais antes de após implantes fixados em osso produzido por ROG e DOA. Os autores mostram índice de reabsorção óssea significativamente maior nos pacientes tratados por ROG. Jensen *et al.* (2002) tiveram índice de sucesso de 90,4% com 84 implantes fixados em 30 regiões que sofreram DOAs verticais. Perry *et al.* (2005) compara a percentagem de BIC (contato implante osso) entre implantes fixados em área distraída e em áreas enxertadas e não vê diferença significativa, porém ressalta as vantagens da DO em relação ao ganho tecidual similares em qualidade aos tecidos nativos. Segundo Dinato e Polido (2001) o aumento ósseo com a DOA está localizado em região mais apical do rebordo, portanto o osso nativo na região cervical do implante estaria preservado. Levando em consideração que a área cervical seria o ponto mais crítico na fase inicial da osseointegração, tanto em relação à sobrecarga mastigatória quanto à infiltração bacteriana, o princípio da DOA seria mais fisiológico. Além disso, a região alongada não necessita reabsorver para neoformar um novo tecido ósseo como no enxerto autógeno. Somente deve se aguardar a maturação do calo ósseo, proporcionando regeneração mais rápida, evitando o risco de diminuição do volume ósseo aumentado.

Hodges *et al.* (2006) concluem que, durante a evolução da DO, esta se apresenta primariamente anabólica com a presença de fatores de crescimento no calo ósseo, enquanto que, na fase de incorporação do enxerto livre, esta é primariamente catabólica, com reabsorção osteoclástica inicial. Crescimento tecidual revelando tendência anabólica na evolução da DO também é comentada por Aronson *et al.* (1989), Li *et al.* (1997), Cope *et al.* (2002).

Chiapasco (2004b) descreve que uma das desvantagens da DOA seria a impossibilidade de ganho ósseo horizontal em relação à ROG, porém novos distratores específicos para ganho horizontal (GAGGL *et al.*, 2005), ou mesmo dispositivos específicos para ganho vertical adaptados para ganho horizontal (ODA *et al.*, 2004; GARCIA-GARCIA, 2004b), respondem positivamente em relação ao ganho ósseo em espessura.

## **4 CONCLUSÃO**

A revisão de literatura indica que a DOA se apresenta como terapia promissora com alto potencial para regeneração óssea e ganho de tecido mole em rebordos alveolares atróficos. O osso formado é capaz de suportar cargas funcionais decorrentes das próteses implanto suportadas. Porém, mais estudos experimentais e clínicos, com acompanhamentos mais longos seriam necessários para confirmar a eficácia do tratamento com DOA, pois a técnica é relativamente nova.

## 5 REFERÊNCIAS BIBLIOGRÁFICAS

AIDA, T. *et al.* Effects of latency period in a rabbit mandibular distraction osteogenesis. **International Journal of Oral & Maxillofacial Surgery**, v. 32, n. 1, p. 54-62, feb. 2003.

ABBOTT, L. C. The operative lengthening of the tibia and fibula. **The Journal of Bone and Joint Surgery**, Boston, v. 9, p. 128-152, 1927.

ABBOTT, L. C.; SAUNDERS, J. B. C. M. The operative lengthening of the tibia and fibula: a preliminary report on the further development of the principals and technic. **Annals of Surgery**, San Francisco, v. 110, n. 6, p. 961-991, dec. 1939.

ARONSON, J. *et al.* Preliminary studied of mineralization during distraction osteogenesis. **Clinical Orthopaedics and Related Research**, Philadelphia, n. 250, p. 43-49, jan. 1990.

BLOCK, M. S. *et al.* Bone response to functioning implants in dog mandibular alveolar ridges augmented with distraction osteogenesis. **The International Journal of Oral & Maxillofacial Implants**, v. 13, n. 3, p. 342-351, may/jun. 1998.

BLOCK, M. S.; CHANG, A.; CRAWFORD, C. Mandibular alveolar ride augmentation in the dog using distraction osteogenesis. **Journal of Oral and Maxillofacial Surgery**, v. 54, n. 3, p. 309-314, mar. 1996.

BOSWORTH, D. M. Skeletal distraction of the tibia. **Surgery, Gynecology and Obstetrics**, Chicago, v. 66, p. 912-924, 1938.

CANO, J. *et al.* Osteogenic alveolar distraction: a review of the literature. **Oral Surgery, Oral Medicine, Oral Pathology, Oral Radiology, and Endodontics**, v. 101, n. 1, p. 11-28, jan. 2006.

CHIAPASCO, M. *et al.* Alveolar distraction osteogenesis for the correction of vertically deficient edentulous ridges: a multicenter prospective study on humans. **The International Journal of Oral & Maxillofacial Implants**, v. 19, n. 3, p. 399-407, may 2004a.

CHIAPASCO, M. *et al.* Alveolar distraction osteogenesis vs. vertical guided bone regeneration for the correction of vertically deficient edentulous ridges: a 1-3-year prospective study on humans. **Clinical Oral Implants Research**, v. 15, n. 1, p. 82-95, feb. 2004b.

CHIN, M.; TOTH, B. A. Distraction osteogenesis in maxillofacial surgery using internal devices: review of five cases. **Journal of Oral and Maxillofacial Surgery**, v. 54, n. 1, p. 45-53, jan. 1996.

CODIVILLA, A. On the means of lengthening in the lower limbs, the muscles and tissue which are shortened through deformity. **The American Journal of Orthopedic Surgery**, New York, v. 2, p. 253-259, 1905.

CONSOLO, U.; BERTOLDI, C.; ZAFFE, D. Intermittent loading improves results in mandibular alveolar distraction osteogenesis. **Clinical Oral Implants Research**, v. 17, n. 2, p. 179-187, apr. 2006.

COPE, J. B.; SAMCHUKOV, M. L.; MUIRHEAD, D. E. Distraction osteogenesis and histogenesis in beagle dogs: the effect of gradual mandibular osteodistraction on bone and gingiva. **J Periodontol**, v. 73, n. 3, p. 271-282, mar. 2002.

DEGIDI, M. *et al.* Immediate loading of dental implants placed in distracted bone: a case report. **The International Journal of Oral & Maxillofacial Implants**, v. 19, n. 3, p. 448-454, may/jun 2004.

DINATO, J. C.; POLIDO, W. **Implantes osseointegrados: cirurgia e prótese**. São Paulo: Artes Médicas, 2001.

ENISLIDIS, G. *et al.* Analysis of complications following alveolar distraction osteogenesis and implant placement in the partially edentulous mandible. **Oral Surgery, Oral Medicine, Oral Pathology, Oral Radiology, and Endodontics**, v. 100, n. 1, p. 25-30, jul. 2005a.

ENISLIDIS, G.; FOCK, R.; EWERS, R. Distraction osteogenesis with subperiosteal devices in edentulous mandibles. **British Journal of Oral and Maxillofacial Surgery**, v. 43, n. 5, p. 399-403, oct. 2005b.

FIORELLINI, J. P.; NEVINS, M. L. Localized ridge augmentation/preservation. A systematic review. **Annals of Periodontology**, v. 8, n. 1, p. 321-327, dec. 2003.

FUKUDA, M. *et al.* Vertical alveolar distraction osteogenesis with complications in a reconstructed mandible. **Journal of Oral Implantology**, v. 29, n. 4, p. 185-188, 2003.

GAGGL, A.; RAINER, H.; CHIARI, F. M. Horizontal distraction of the anterior maxilla in combination with bilateral sinuslift operation — preliminary report. **International Journal of Oral and Maxillofacial Surgery**, v. 34, n. 1, p. 37-44, jan. 2005.

GAGGL, A.; SCHULTES, G.; KÄRCHER, H. Distraction Implants: a new operative technique for alveolar ridge augmentation. **Journal of Cranio-Maxillofacial Surgery**, v. 27, n. 4, p. 214-221, ago. 1999a.

\_\_\_\_\_. Distraction Implants — a new possibility for the augmentative treatment of the edentulous atrophic mandible: case report. **British Journal of Oral and Maxillofacial Surgery**, v. 37, n. 6, p. 481-485, dec. 1999b.

\_\_\_\_\_. Vertical alveolar ridge distraction with prosthetic treatable distractors: a clinic investigation. **The International Journal of Oral & Maxillofacial Implants**, v. 15, n. 5, p. 701-710, sep/out. 2000.

GARCIA-GARCIA, A. *et al.* Palatal approach for maxillary alveolar distraction. **Journal of Oral and Maxillofacial Surgery**, v. 62, n. 7, p. 795-798, jul. 2004a.

GARCIA-GARCIA, A. *et al.* Horizontal alveolar distraction: a surgical technique with the transport segment pedicled to the mucoperiosteum. **Journal of Oral and Maxillofacial Surgery**, v. 62, n. 11, p. 1408-1412, nov. 2004b.

GLOWACKI, J. *et al.* Distraction osteogenesis of the porcine mandible: histomorphometric evaluation of bone. **Plastic and Reconstructive Surgery**, v. 113, n. 2, p. 566-573, feb. 2004.

HABOUSCH, E. J.; FINKELSTEIN, H. Leg lengthening with new stabilizing apparatus. **The Journal of Bone and Joint Surgery**, Boston, v. 14, n. 4, p. 807-821, oct. 1932.

HERFORD, A. S. Distraction osteogenesis: a surgical option for restoring missing tissue in the anterior esthetic zone. **Journal of the California Dental Association**, v. 33, n. 11, p. 889-895, nov. 2005.

HERFORD, A. S.; AUDIA, F. Maintaining vector control during alveolar distraction osteogenesis: a technical note. **The International Journal of Oral & Maxillofacial Implants**, v. 19, n. 5, p. 758-762, sep/oct. 2004.

HODGES, N. E. *et al.* Distraction osteogenesis versus autogenous onlay grafting. Part II: biology of regenerate and onlay bone. **The International Journal of Oral & Maxillofacial Implants**, v. 21, n. 2, p. 237-244, mar/abr. 2006.

HWANG, S. J. *et al.* Vertical alveolar bone distraction at molar region using lag screw principle. **Journal of Oral and Maxillofacial Surgery**, v. 62, n. 7, p. 787-794, jul. 2004.

ILIZAROV, G. A. The principles of the Ilizarov method. **Bulletin of the Hospital for Joint Diseases Orthopaedic Institute**, v. 48, n. 1, p. 1-11, 1988.

\_\_\_\_\_. The tension-stress effect on the genesis and growth of tissues. Part I. The influence of stability of fixation and soft-tissue preservation. **Clinical Orthopaedics and Related Research**, n. 238, p. 249-281, jan. 1989a.

\_\_\_\_\_. The tension-stress effect on the genesis and growth of tissue. Part II. The influence of the rate and frequency of distraction. **Clinical Orthopaedics and Related Research**, n. 239, p. 263-285, fev. 1989b.

JENSEN, O. T. *et al.* Anterior maxillary alveolar distraction osteogenesis: a prospective 5-year clinical study. **The International Journal of Oral & Maxillofacial Implants**, v. 17, n. 1, p. 52-68, jan/fev. 2002.

KIM, S. G; MASAHARU, M.; KIM, B. O. Simultaneous sinus lifting and alveolar distraction of the atrophic maxillary alveolus for implant placement: a preliminary report. **Implant Dentistry**, v. 14, n. 4, p. 344-346, dec. 2005.

LI, G. *et al.* Assessment of cell proliferation in regenerating bone during distraction osteogenesis at different distraction rates. **Journal of Orthopaedic Research**, v. 15, n. 5, p. 765-772, sep. 1997.

MAZZONETTO, R.; SERRA E SILVA, F. M.; TOREZAN, J. F. R. Clinical assessment of 40 patients subjected to alveolar distraction osteogenesis. **Implant Dentistry**, v. 14, n. 2, p. 149-153, jun. 2005.

MAZZONETTO, R.; MAURETTE, M. A. Radiographic evaluation of alveolar distraction osteogenesis: analysis of 60 cases. **Journal of Oral and Maxillofacial Surgery**, v. 63, n. 12, p. 1708-1711, dec. 2005.

MCCARTHY, J. G. *et al.* Lengthening the human mandible by gradual distraction. **Plastic and Reconstructive Surgery**, New York, v. 89, n. 1, p. 1-10, jan. 1992.

MICHIELLI, S.; MIOTTI, P. Lengthening of mandibular body by gradual surgical-orthodontic distraction. **Journal of Oral Surgery**, v. 35, n. 3, p. 187-192, mar. 1977.

MISCH, Carl E. Aumento do osso para a inserção do implante: soluções para o enxerto ósseo. In: \_\_\_\_\_. **Implantes dentários contemporâneos**. 2 ed. São Paulo: Editora Santos, 2000. cap. 29, p. 451-467.

NOCINI, P. F. *et al.* Vertical distraction osteogenesis of the mandible applied to an iliac crest graft: report of a case. **Clinical Oral Implants Research**, v. 15, n. 3, p. 366-370, jun. 2004.

ODA, T. *et al.* Horizontal alveolar distraction of the narrow maxillary ridge for implant placement. **Journal of Oral Maxillofacial Surgery**, v. 62, n. 12, p. 1530-1534, dec. 2004.

PERRY, M. *et al.* Distraction osteogenesis versus autogenous onlay grafting. Part I: outcome of implant integration. **International Journal of Oral & Maxillofacial Implants**, v. 20, n. 5, p. 695-702, sep./oct. 2005.

POLO, W. C. K. *et al.* Posterior mandibular alveolar distraction osteogenesis utilizing an extraosseous distractor: a prospective study. **J Periodontol**, v. 76, n. 9, p. 1463-1468, sep. 2005.

PUTTI, V. The operative lengthening of the femur. **Journal A.M.A.**, v. 77, n. 12, p. 934-935, sep. 1921.

40 ANOS da Osseointegração — um princípio que mudou o rumo da implantodontia. **Revista ImplantNews**, São Paulo, v. 2, n. 4, p. 316-320, jul./ago. 2005.

RACHMIEL, A.; AIZENBUD, D.; PELED, M. Enhancement of bone formation by bone morphogenetic protein-2 during alveolar distraction: an experimental study in sheep. **J Periodontol**, v. 75, n. 11, p. 1524-1531, nov. 2004.

ROBYONI, M. *et al.* Osteogenesis distraction and platelet-rich plasma bone restoration of the severely atrophic mandible: preliminary results. **Journal of Oral and Maxillofacial Surgery**, v. 60, n. 6, p. 630-635, jun. 2002.

ROBIONY, M. *et al.* The “FAD” (Floating Alveolar Device): a bidirectional distraction system for distraction osteogenesis of the alveolar process. **Journal of Oral and Maxillofacial Surgery**, v. 62, n. 2, p. 136-142, sep. 2004.

SAULACIC, N.; SOMOZA-MARTIN, M.; GARCIA-GARCIA, A. Relapse in alveolar distraction osteogenesis: an indication for overcorrection. **Journal of Oral and Maxillofacial Surgery**, v. 63, n. 7, p. 978-981, jul. 2005.

SIMION, M. Distraction osteogenesis vs onlay bone grafts and guided bone regeneration: what we know and what we suppose. **Journal of Oral and Maxillofacial Surgery**, v. 60, n. 6, p. 722-723, jun. 2002.

SIMION, M.; TRISI, P.; PIATELLI, A. Vertical ridge augmentation using a membrane technique associated with osseointegrated implants. **The International Journal of Periodontics & Restorative Dentistry**, v. 14, n. 6, p. 497-511, dec. 1994.

SNYDER, C. C. *et al.* Mandibular lengthening by gradual distraction. **Plastic and Reconstructive Surgery**, New York, v. 51, n. 5, p. 506-508, may 1973.

YALCIN, S. *et al.* Alveolar distraction osteogenesis before placement of dental implants. **Implant Dentistry**, v. 15, n. 1, p. 48-52, mar. 2006.