

CENTRO LIVRE DE ODONTOLOGIA

Renata Loiola Magalhães

**REVISÃO DA SEQÜÊNCIA PROTÉTICA DE PRÓTESE UNITÁRIA
SOBRE IMPLANTE**

Rio de Janeiro

2008

CENTRO LIVRE DE ODONTOLOGIA

Renata Loiola Magalhães

**REVISÃO DA SEQÜÊNCIA PROTÉTICA DA PRÓTESE UNITÁRIA
SOBRE IMPANTE**

Monografia apresentada à Odontologia como um dos
requisitos para a obtenção do título de Especialista
em Prótese Dentária.

Orientador: Prof. Dr. Sérgio Motta

Rio de Janeiro

2008

FICHA CATALOGRÁFICA
BIBLIOTECA DO CRO-RJ

M188r

MAGALHÃES, Renata Loiola.

Revisão da seqüência protética de prótese unitária sobre implante. / Renata Loiola Magalhães – 2008.

54 f.

Orientador: Sergio Motta

Monografia (Especialização) – Ciodonto

1. Prostodontia. 2.Implantes dentários para um único dente. 3. Prótese dentária fixada por implante. 4. Implante dentário endoósseo. 5. Estética dentária. I. Motta, Sergio. II. Ciodonto. III. Título.

CDD
617.69

FOLHA DE APROVAÇÃO

Renata Loiola Magalhães

REVISÃO DA SEQÜÊNCIA PROTÉTICA SOBRE PRÓTESE UNITÁRIA SOBRE IMPLANTE

Rio de Janeiro, ____ / ____ / ____

Professor: _____

Professor: _____

Professor: _____

DEDICO

À minha mãe Cilene, que é meu porto seguro, minha amiga de todas as horas e por sempre acreditar no meu potencial me incentivando e não medindo esforços para me ajudar. Te amo demais.

Ao meu namorado Murilo, que também é um dos grandes incentivadores da minha carreira, pelos dias de dificuldade neste período em que sempre teve uma palavra amiga e pela disposição em me ajudar em tudo. Te amo muito.

AGRADECIMENTOS

Agradeço a toda equipe da Clivo especialmente aos professores Carlos Valadares, Paulo César Jorge que com sua calma e experiência soube dividir comigo e com toda a turma seus conhecimentos profissionais da prática na clínica. E ao orientador, Doutor Sérgio Motta.

RESUMO

É grande a procura por um sorriso natural nos consultórios odontológicos. As próteses sobre implante surgiram como uma excelente alternativa de tratamento para as reabilitações orais. Este trabalho aborda os aspectos estéticos, oclusais da prótese unitária sobre implante e focando os passos clínicos e laboratoriais para a confecção de coroas protéticas parecidas aos dentes naturais previamente perdidos. Para tanto utilizou-se uma revisão de literatura, descritiva e bibliográfica.

Palavras chave: Próteses sobre implante, prótese unitária.

ABSTRACT

The search for a natural smile in the dentist offices is great. The implant supported fixed prosthesis had appeared as an excellent alternative of treatment for oral rehabilitation. This work approaches the aesthetic, occlusion aspects of unitary dental prosthesis implant-supported and has as objective to describe the clinical and laboratories steps to confection similar prosthetic crowns to previously lost natural teeth.

Key words: Implant supported fixed prosthesis, unitary dental prosthesis.

Sumário

1- INTRODUÇÃO.....	10
2- PROPOSIÇÃO.....	11
3- REVISÃO DA LITERATURA.....	13
3.1- Indicações e Contra-indicações.....	13
3.2- Vantagens e Desvantagens.....	15
3.3- Tipo de conexão.....	15
3.3.1- Conexão externa.....	16
3.3.2- Conexão interna	16
3.3.3- Cone Morse.....	17
3.4- Prótese Parafusada x Cimentada	18
3.4.1- Prótese parafusada	19
3.4.2- Prótese cimentada	20
3.5- Pilares Intermediários	21
3.5.1- Pilares para prótese parafusada	23
3.5.2- Pilares pré-fabricados para prótese cimentada	23
3.5.3- Pilares personalizados.....	25
3.6- Transitórios.....	27
3.7- Moldagem.....	28
3.8- Oclusão.....	29
4- DISCUSSÃO.....	31
5- CONCLUSÕES.....	38
6- APÊNDICE (Caso clínico).....	39
7- REFERÊNCIAS BIBLIOGRÁFICA	48

LISTA DE FIGURAS

Fig. 1- Arcada superior (Início do tratamento).....	39
Fig. 2- Arcada inferior (Início do tratamento).....	40
Fig. 3- Moldagem superior.....	40
Fig. 4- Moldagem inferior.....	41
Fig. 5- Preparo de onlay cerâmico e transitório.....	41
Fig. 6- Casquetes metálicos das coroas em metalocerâmica, transitórios, preparos para onlay cerâmico e preparos para coroas de metalocerâmica.....	42
Fig. 7- Transitórios da região inferior posterior direita.....	42
Fig. 8- Onlay cerâmico cimentado, transitórios, dentes reparamentos e a prova da estrutura metálica sobre os implantes.....	43
Fig. 9- Radiografia periapical.....	43
Fig. 10- Prova da estrutura metálica sobre o implante.....	44
Fig. 11- Transitórios.....	44
Fig. 12- Coroas parafusadas sobre os implantes.....	45
Fig. 13- Estruturas metálicas individualizadas para cada implante.....	45
Fig. 14- Arcada superior concluída.....	46
Fig. 15- Arcada inferior concluída.....	46
Fig. 16- Caso clínico concluído.....	47

1. INTRODUÇÃO

A prótese sobre implante deve permitir ao paciente recuperar uma função mastigatória e um resultado estético satisfatório que leva de acordo com, SENDYK et al. (1996), à um aspecto mais próximo possível do dente natural. Para atingir tais objetivos, as etapas de reconstrução da prótese são similares às aquelas da prótese convencional dento-suportada.

As moldagens em prótese fixa convencional permitem transferir para o laboratório todas as informações relativas aos preparos dentários. Uma réplica precisa do ato terapêutico realizado na boca deve ser obtida. A mesma exigência é considerada em prótese implanto-suportada (RODRIGUES, 2007).

Em prótese implanto-suportada, a dificuldade principal é a obtenção de uma adaptação passiva dos elementos da prótese sobre os implantes para o sucesso da terapia. O risco reside na impossibilidade de a supra-estrutura se deformar além de seu limite elástico. As forças oclusais correm o risco de comprometer a osseointegração (WILLIAMSON, 2000).

Clinicamente, podem ocorrer distorções durante as diferentes fases da prótese na realização do modelo de trabalho e os erros relacionados à transferência dos análogos. O controle radiográfico é indispensável. O paciente não deve sentir tensões ou dores no momento da colocação e do aperto dos parafusos da infra-estrutura (WILLIAMSON, 2000).

Atualmente, a Odontologia reabilitadora atravessa uma de suas maiores evoluções em relação às possibilidades de tratamentos e utilização dos mais

variados materiais e técnicas, sempre com direcionamento cada vez maior para a realização de procedimentos buscando resultados finais funcionais e sempre voltados para a estética. E esta região de exigência estética, onde deve ser alcançada a mesma característica dos dentes vizinhos e seus tecidos de suporte, principalmente na região cervical é onde se encontra o maior desafio protético cirúrgico devido a interface implante/ conexão protética/ coroa artificial (GOMES et al., 1999).

2- PROPOSIÇÃO

O objetivo deste trabalho é realizar uma revisão de literatura sobre os aspectos relacionados à função, mastigação, oclusão e principalmente a estética em próteses unitárias sobre implante.

3- REVISÃO DA LITERATURA

3.1- Indicações e Contra-indicações

SENDYK et al. (1996) relataram que é indicado o uso de prótese unitária sobre implante nos casos onde apresentam perdas de dentes unitários e deseja-se evitar o envolvimento dos dentes vizinhos como pilares. E que apenas algumas condições sistêmicas avaliadas durante o exame clínico contra-indicam as próteses sobre implante como desordens psiquiátricas que produzem síndromes psicopáticas, síndromes neuróticas severas, lesões cerebrais, vício ou dependência de drogas, eliminam alguns pacientes a serem selecionados seja por falta de entendimento, motivação e até mesmo devido a um prognóstico ruim. E condições como diabete, neoplasias, radioterapia, distúrbios psicológicos e alterações de personalidade não se constituem em contra-indicações absolutas de tratamento implantológico, desde que seja instituído competente acompanhamento médico.

MEFFERT (1997) relata indicações para pacientes com espaço para

dente unitário e dentes adjacentes hígidos que tenham função e estética, restaurações adequadas ou próteses que impossibilitam o acréscimo do dente perdido. E que são contra-indicadas nos seguintes casos: paciente inabilitado para submeter-se em um procedimento de cirurgia oral menor; paciente com histórico de abuso de drogas; paciente com histórico de psicose; paciente com uma fantasiosa expectativa sobre a estética; paciente com estruturas anatômicas vitais perto do local proposto para o implante; paciente com pobre qualidade óssea ou saúde oral comprometida na região; paciente com quantidade óssea insuficiente como determinado pelas radiografias e exame clínico; espaço interoclusal insuficiente para acomodar os componentes protéticos e a prótese; quando a abertura de boca do paciente é muito pequena para permitir a entrada na cavidade oral das estruturas necessárias para colocação do implante.

VASCONCELOS et al. (1997) relataram a indicação para prótese unitária sobre implante quando se trata de perda dentária unitária com dentes vizinhos hígidos.

CONCEIÇÃO (2005) cita a indicação para implantes unitários, seja na área anterior, seja na área posterior, é a ausência do elemento dental. Presença de dois dentes vizinhos intactos, livres de restaurações, com tecido ósseo suficiente para devolver estética e manter a saúde do tecido perimplantar. Dependendo de determinantes como a condição sócio-econômica, saúde geral física e psicológica, tipo de padrão oclusal e presença de tecido gengival e ósseo. E as contra-indicações são as limitações em relação a saúde geral como os pacientes diabéticos, portadores de deficiências do sistema circulatório e de outras

alterações sistêmicas devem estar controlados por medicamentos e com correto acompanhamento médico.

TANG e NAYLOR (2005) relatam que as coroas unitárias sobre implante são contra-indicadas nos casos onde temos alguns fatores de risco em relação a estética, expectativa elevada do paciente; linha do sorriso alta; pobre qualidade gengival; ausência de papilas e pobre qualidade óssea.

MISCH (2006) relatou contra-indicações quando o volume ósseo é inadequado, mobilidade dos dentes adjacentes, tempo limitado para o tratamento do paciente, ambos os dentes adjacentes precisam de coroas e falta de altura de osso disponível com prognóstico ruim ou impossibilidade para aumento de rebordo.

3.2- Vantagens e Desvantagens

MISCH (2005) relata como vantagem a longevidade maior que a da prótese parcial fixa, não requer preparos dos dentes adjacentes, diminui o risco de cáries nos dentes adjacentes, melhora a higienização, diminui o risco de sensibilidade e de contato na raiz e ao frio nos dentes adjacentes, melhora a estética dos pilares protéticos, manutenção do osso no espaço edêntulo, vantagem no aspecto psicológico e diminui o risco de perda do dente pilar. Como desvantagem cita o custo, a necessidade de maior tempo de tratamento e conseqüências do insucesso do implante .

BOTTINO et al. (2006) relataram como vantagem evitar o processo de reabsorção das estruturas que circundam o elemento dental ausente, o que gera

uma perda progressiva e irreversível do processo alveolar remanescente, que é acompanhada pelo tecido mole.

SILVA et al. (2007) relataram como vantagens: evitar o preparo, desgastes de dentes hígidos e sobrecargas em estruturas metálicas para suporte da prótese parcial removível.

3.3- Tipo de conexão

Com o objetivo de melhor analisar e distinguir a grande variedade de implantes existentes no mercado, classificaram os implantes pela interface de união entre estes e os intermediários em conexão interna e conexão externa distinguindo-se pela presença do tipo de união. Estas conexões ao longo do tempo sofreram transformações, buscando soluções estéticas e funcionais mais adequadas.

3.3.1- Conexão externa

CONSTANTINO (2001), citou o design do hexágono externo sempre sujeito à micro-movimentos rotacionais apresentando os espaços característicos da folga e tolerância de usinagem dos componentes como principal causa.

GEBRIM (2005), descreveu a conexão externa do pilar intermediário como a primeira a ser utilizada, apresentou o maior número de opções protéticas e o maior número de profissionais com o domínio da técnica. Porém, sua melhor

indicação seria para os casos de próteses múltiplas, incluindo os protocolos de carga imediata. Quando bem utilizada pode-se realizar todo tipo de tratamento com um custo inferior das demais conexões.

NERY (2005) relatou que pode haver um pequeno deslocamento nas conexões externas propiciando a invasão bacteriana.

STEVÃO (2005) concluiu que existem diferenças com relação à distribuição de forças dentro do implante devido ao tipo de conexão coroa-implante e que nas conexões externas foram fabricados novos parafusos protéticos constituídos de liga de titânio e tratamento superficial suportando torques de até 55 Ncm ofertando excelente segurança para este tipo de conexão.

3.3.2- Conexão interna

GEBRIM (2005) este tipo de conexão apresenta um excelente resultado para os casos de prótese unitária parafusada ou cimentada e pode ser utilizada em próteses múltiplas, com bom paralelismo ou utilizando intermediários semelhantes aos do hexágono externo.

SILVA et al. (2007) através de estudos, obtiveram menor concentração de estresse nos modelos com implantes de hexágono interno e implantes com diâmetro de 5,0 mm, permitindo indicá-los como a melhor opção para as reabilitações.

3.3.3- Cone Morse

GEBRIM (2005) cita o Cone Morse como uma das alternativas de conexão que tem como ponto forte as próteses unitárias cimentadas, porque após o torque o componente protético dificilmente afrouxará. Apresenta, porém, menos soluções protéticas, um custo relativamente maior e um menor domínio da técnica por parte dos profissionais. Indicação principal para as próteses cimentada unitárias posteriores.

NERY et al. (2005) afirmaram que este tipo de conexão se mostra muito favorável com relação ao tecido periimplantar devido a excelente qualidade de adaptação pilar-implante, minimizando a infiltração bacteriana nessa interface.

STEVÃO (2005), em relação à microinfiltrações disse parecer óbvio que os implantes do tipo Cone Morse tenham uma infiltração diminuída e vê a necessidade de pesquisas mostrando qual a vantagem deste aspecto na preservação da integridade do espaço periimplantar com relação aos implantes de plataforma expandida e abutments reduzidos visto que não tinha nada comprovado na literatura mundial.

CONCEIÇÃO (2005), relata que este tipo de conexão preconiza a técnica de um estágio cirúrgico, possui um corpo único, isto é, como se o transmucoso fizesse parte do implante.

INOUE et al. (2006) caracterizam o Cone Morse como uma conexão que elimina a junção implante/abutment da região subsulcular, restando somente a junção implante/coroa na região intra-sulcular além da alta confiabilidade com relação ao afrouxamento dos componentes protéticos e fratura o que explica a sua estabilidade.

SILVA et al. (2007) relatam que o pino deste tipo de conexão forma

uma conexão mais resistente em relação ao hexágono externo, pois o pino orienta-se profundamente dentro do corpo do implante. As paredes internas do implante usualmente têm uma convergência de 8° a 11°. Como o pino é parafusado no local, as paredes do implante suportam o pino segurando a conexão, reduzindo assim as tensões no parafuso de retenção. Como resultado, faz-se necessário 30% mais força para desencaixar o pino do que para encaixa-ló.

3.4- Prótese Parafusada x Cimentada

FREITAS et al. (2007) relata que com o crescimento da utilização dos implantes em pequenos espaços protéticos, a demanda exigiu uma evolução dos conceitos restaurativos neste campo, inclusive no que diz respeito a este sistema de retenção das restaurações.

OLIVEIRA et al. (2007) relataram que a consolidação das técnicas de reabilitação com implantes osseointegrados trouxe, dentre outras novidades, o princípio da reversebilidade das próteses parafusadas, contribuindo bastante para o sucesso das reabilitações com implantes. Reflexo disto é o grande número de opções de intermediários no mercado para este tipo de prótese independentemente do sistema de implantes.

3.4.1- Prótese Parafusada

WILLIAMSON (2000), relatou que o sucesso da prótese unitária retida

por parafuso depende da precisão da adaptação que é crítica para a saúde peri-implantar, assim como para a longevidade do implante, o parafuso retentor e a prótese propriamente dita.

DAVARPANA et al. (2003), citaram com desvantagem o perfil de emergência anatômico às vezes dificilmente realizável.

GOMES et al. (2006), ressaltaram que as próteses aparafusadas comprometem muito a oclusão porque a “loja” do parafuso utiliza, aproximadamente 50% da superfície oclusal dos dentes posteriores, interferindo desta forma com os contatos axiais que deveriam ser sobre os implantes. Relataram um grande número de complicações e problemas protéticos apresentados, principalmente com a fratura do parafuso de ouro eles afirmam que este fato é devido a um assentamento não passivo da estrutura metálica ou devido à parafunção além dos problemas de sobrecarga mecânica e/ou biomecânica que podem aparecer nas próteses implanto-suportadas, desenho errôneo da prótese e /ou assentamento impróprio da peça. Informaram também que as possíveis consequências de uma sobrecarga mecânica são: o afrouxamento do parafuso que prende a prótese ou do parafuso que prende o pilar intermediário; a fratura de um destes parafusos e a fratura da prótese. E citam como vantagens da prótese aparafusada: a possibilidade de remoção periódica, quando necessário; possibilidades de reintervenção cirúrgica; possibilidade reparo ou modificação da prótese, após a perda de um implante; e possibilita a avaliação da higiene oral e a sondagem do tecido periimplantário. E como desvantagens um custo maior, se comparada a cimentada, além da complexidade de confecção.

FREITAS et al. (2007) adicionaram além das características citadas

acima, a estética prejudicada pelo orifício de acesso do parafuso de retenção.

OLIVEIRA et al. (2007), citaram algumas vantagens deste tipo de prótese: reversibilidade, espaços interoclusais reduzidos, disponibilidade e variação de componentes, implantes múltiplos, supra-estruturas com cantiléver e melhor adaptação dos componentes por serem pré-fabricados. E como desvantagens: a dificuldade de assentamento passivo, estética, menor versatilidade, limitação pelo posicionamento dos implantes, menor resistência a fratura da porcelana, maior custo de fabricação, presença de microgap, maior possibilidade de afrouxamento dos parafusos. Concluíram que os níveis de tensão das parafusadas é menor que as cimentadas.

3.4.2- Prótese cimentada

MADALLENA e MADALLENA (1998), citaram a técnica da prótese cimentada como um dos métodos mais simples, mas pode causar um acúmulo de placa bacteriana devido a interface subgingival entre o implante e o poste com cimento excedente de difícil eliminação e conseqüentemente causando uma inflamação crônica.

GOMES et al. (1999), descreveram como vantagens da prótese cimentada: o custo; a facilidade de confecção; e permitir o posicionamento da prótese sobre implante que estão fora de alinhamento, através das sobrefundições ou como o uso dos munhões angulados. Porém, citam como desvantagem o fato de que, quando há falhas nas cimentação ou fraturas do pilar, será um problema sério a remoção do munhão do implante, sem danificar o mesmo. Saliendam que,

essa prótese só poderá ser utilizada, quando existe uma relação coroa/ implante favorável. Além disso, mencionaram que há uma tendência em se usar próteses cimentadas sobre implantes, em vez de próteses retidas a parafuso, devido às suas qualidades relacionadas com a oclusão, estética e desalinhamento dos implantes.

NEVES et al. (2003), relataram que este tipo de prótese traz como vantagem principal, a possibilidade de reproduzir o contorno gengival no pilar, uniformizando o sulco gengival.

OLIVEIRA et al. (2007), destacaram em relação as próteses cimentadas a estética, melhor assentamento passivo, melhor direcionamento de forças axiais, menor custo de produção, menor complexidade em componentes, maior retenção, maior resistência à fratura de porcelana, maior versatilidade na correção de implantes mal posicionados, maior indicação para dentes anteriores e coroas unitárias e como contra-indicação espaços interoclusais reduzidos e menor possibilidade de reversibilidade.

FREITAS et al. (2007) confirmaram todas as vantagens e desvantagens citadas acima e faz um alerta em relação a remoção do excesso do cimento, não utilizar sondas exploradoras para este fim pois elas arranham os pilares.

RODRIGUES (2007), citou a redução de perda de crista óssea.

3.5- Pilares Intermediários

BOTTINO et al. (2007) citaram que com a crescente utilização dos implantes osseointegrados, surgiram determinadas situações em que sua

aplicação se tornava dificultada, tanto pelas limitações estéticas quanto pelas limitações mecânicas de determinados componentes. Essas limitações provocaram o desenvolvimento de novos componentes de acordo com as necessidades práticas, visando, tanto à maior resistência quanto à melhor estética. Podemos encontrar, atualmente, diferentes tipos de conexões pilar-implante como: hexágono externo, hexágono interno, cone morse ou até mesmo a combinação entre dois tipos. Com relação à forma dos pilares, uma ampla variedade pode ser encontrada para os diversos sistemas de implantes. Diferentes angulações, alturas de cinta, formatos e materiais têm sido desenvolvidos na busca de se proporcionar uma aparência agradável tanto para a restauração como para o tecido periimplantar. Porém, apesar da disponibilidade de vários tipos de conexões e pilares, um mau planejamento, principalmente para a região anterior, pode se tornar inatingível a obtenção da estética.

RODRIGUES et al. (2007) relataram vários aspectos importantes para a seleção dos pilares, entre eles: expectativa de higiene e/ou estética; próteses cimentadas ou parafusadas; inclinação do implante; profundidade (distância da plataforma do implante à margem gengival) e espessura gengival, além do espaço protético.

Devido ao grande número de empresas de pilares, buscou-se classificar de forma puramente didática, através da análise em catálogos, as diversas maneiras de se trabalhar com os pilares: materiais- titânio, ouro, NiCr, plástico, zircônia e alumina; indicação: próteses unitárias ou múltiplas; quanto ao fato de receber ou não preparo clínico e laboratorial, o que pode ser dividido em dois grandes grupos: A- os pilares pré-fabricados (com acessórios) e B- os pilares

ditos “preparáveis” ou “personalizáveis” (sem acessórios).

3.5.1- Pilares para próteses parafusadas

CARDOSO (2005) citou a existência de dois tipos de pilares para próteses parafusadas: Esteticone e Esteticone angulado. Podemos utilizar o Esteticone, lembrando que para usá-lo necessitamos do sistema anti-rotacional, que nada mais é do que uma peça com um sextavado adaptados intimamente ao hexágono existente externamente nesse componente impedindo a rotação da futura reabilitação unitária. Temos como opção, o Esteticone angulado, semelhante ao Esteticone, com a diferença de poder ser encontrado em duas angulações 17 e 30°, permitindo corrigir desajustes de posicionamento dos implantes, facilitando a emergência do parafuso em regiões mais adequadas. Possui cintas metálicas com diferentes alturas em sua circunferência, seu uso em dentes anteriores é contra-indicado dependendo da quantidade da mucosa para mascará-lo.

FARIA et al. (2007), os pilares angulados para próteses implanto-retidas produzem distribuição de tensões ao osso semelhante a dos pilares retos.

3.5.2- Pilares pré-fabricados para próteses cimentadas

Existem três tipos de pilares pré-fabricados: Ceraone, personalizado e o UCLA. Este último pode ser utilizado tanto para prótese cimentada quanto parafusada.

RIBEIRO e OLIVEIRA (2001), disseram que o pilar Ceraone é o mais utilizado para a reabilitação de elementos unitários, se apresenta em três versões de plataforma estreita(NP), plataforma regular(RP) e plataforma larga(WP), o que abrange todas as indicações de elementos unitários.

DIAS et al. (2003) citaram que o intermediário transmucoso UCLA personalizado, ou seja, que sofre enceramento e fundição, pode ser útil nos casos em que a angulação ou a posição do implante põe em risco a estética e/ou a função.

CARDOSO (2005) relatou que os pilares personalizados são para próteses cimentadas que permitem conferir o perfil gengival ao pilar, por sua versatilidade de formas, além da simplicidade protética devido a sua semelhança com as próteses convencionais. São necessários ajustes para adequá-los às particularidades dos tecidos que os cercam, antes de instalar a prótese.

BOTTINO et al. (2006) relataram que o Ucla pode ser encontrado em teflon (calcinável) ou pré-fabricado em liga de ouro, suas indicações se encontram tanto em casos onde a distância interoclusal está reduzida, quando a colocação do implante foi feita a nível gengival, quando houver necessidade de individualizar o perfil de emergência do pilar sobre o implante e, ainda, em próteses parafusadas e cimentadas.

MISCH (2006), tem como vantagem a possibilidade de cobertura da região vestibular pela porcelana, tanto da cor da raiz dentária quanto rosa.

SEGUNDO et al. (2007), relataram que o pilar Ceraone contém sextavado de paredes paralelas indicado para restaurar implantes unitários tanto em áreas estéticas quanto em regiões posteriores. Acrescentaram que o pilar

UCLA possui várias funções. Pode-se restaurar casos unitários, utilizando copings anti-rotacionais, parciais e totais empregando copings rotacionais, próteses cimentadas e parafusadas. É um tipo de pilar que possui coifas calcináveis totalmente em plástico, com sua base pré-usinada em metal nobre ou liga de metal básico.

BOTTINO et al. (2007) relataram que o Ceraone é destinado para restaurações unitárias cimentadas e pode ser uma ótima opção na obtenção de estética devido a possibilidade da utilização de um coping cerâmico densamente sinterizado, pré-fabricado ou não.

3.5.3- Pilares personalizados

VASCONCELOS et al. (1997), relataram que podem ser usadas em restaurações em dentes unitários anteriores até a região de pré-molares. Acrescentaram que esta base apresenta ótima resistência mecânica, permite a transmissão de luz e utiliza-se parafusos de liga de ouro com torque de 32Ncm e , podem ser esterilizados por autoclaves antes do uso em pacientes, são biocompatíveis, não corrosivo, estabilidade e resistência a ataque químico e a perda de brilho.

SOARES et al. (2002), relataram que podemos utilizar o sistema cerâmico aluminizado Procera, este apresenta uma vantagem em relação aos outros tipos de pilares cerâmicos por apresentar a possibilidade de enceramento do abutment, contemplando as características individuais do perfil de emergência,

da morfologia interna da mucosa periimplantar e do arco gengival côncavo. Acrescentaram a resistência à fratura, a ótima adaptação marginal, capacidade de reprodução de cor, fluorescência, translucência e comportamento em vitro e in vivo clinicamente aceitável.

SOUSA et al.(2003) e NISHIOKA et al. (2003) dizem que apresentam uma boa resistência à compressão e resistência á flexão, capazes de proporcionar restaurações estéticas e de grande durabilidade.

CARDOSO (2005) apresentou como desvantagem, a impossibilidade de personalização por acréscimo, só por remoção.

AMARAL et al. (2005) relataram que os pilares de alumina foram os primeiros a serem utilizados para restaurações sobre implantes unitários e são um avanço em relação a estética quando combinados com coroas confeccionadas em cerâmica, produzindo melhor translucidez e significativa harmonia na transição entre a restauração e os tecidos periimplantares. Acrescentaram que a zircônia apresenta um mecanismo de transformação enrijecedor em sua microestrutura que não é encontrada em outras cerâmicas,resultando uma resistência maior que as outras cerâmicas. Citaram que este tipo de material apresenta um baixo potencial de colonização devido ao alto grau de polimento desta cerâmica oferece resistência à colonização bacteriana, diminuindo as complicações inflamatórias nos tecidos periimplantares. Além da radiopacidade, possibilitando a verificação do assentamento através de radiografias.

MENEZES et al. (2005) relataram que o pilar cerâmico à base de alumina é biocompatível, não corrosivo, possui alta dureza, estabilidade e resistência a ataque químico e a perda de brilho. Acrescentaram que a cerâmica à

base de óxido de alumina, apresenta ótima resistência mecânica, permite a transmissão de luz e utiliza-se parafusos de liga de ouro com torque de 32Ncm. Também citaram a translucidez, e adicionaram a esta característica a transmissão de luz, mimetizando a translucidez do dente natural.

MARINHO et al. (2006), verificaram que este tipo de pilar com colo polido de 3,0 mm permitem a formação e aderência de tecido epitelial e conjuntivo com cerca de 1,5 a 2,0 mm de altura entre o nível ósseo e a mucosa periimplantar.

MESQUITA et al. (2006), relataram que este tipo de pilar é uma alternativa viável estética e funcional para elementos dentários.

BOTTINO et al. (2005) dizem que são resistentes à flexão e a tenacidade à fratura e que a combinação do pilar zircônia/implante possui resistência semelhante ao conjunto pilar de titânio/implante. BOTTINO et al. (2007) relataram a disponibilidade no mercado de alguns pilares cerâmicos totalmente pré fabricados industrialmente, personalizáveis podendo ser angulados, altamente resistentes e com excelentes propriedades mecânicas e ópticas; podendo ser a base de óxido de alumínio e óxido de zircônia o que possibilitaram a obtenção da estética semelhante ao dente natural. E acrescentaram que o pilar cerâmico composto por zircônia, acumula menos placa que o titânio e tem um baixo potencial de colonização bacteriana.

SEGUNDO et al. (2007) relataram que este tipo de pilar possui um corpo pré-fabricado, porém permite que o profissional ou técnico de laboratório faça um preparo de suas paredes e término cervical para individualização dos casos. Ainda confirmaram sua indicação para próteses unitárias cimentadas e podem ser fabricados tanto em titânio quanto em zircônia. É recomendado a utilização de

parafusos de ouro ou extratorque.

3.6- Transitórios

RIBEIRO e OLIVEIRA (2001) dizem que são necessários por dois motivos principais: necessidade de um direcionamento estético da gengiva e a exposição progressiva de implantes à carga funcional.

SOARES et al. (2002), dizem que a coroa transitória possibilita condicionar e individualizar o tecido periimplantar.

MORAIS et al. (2003), citaram que os transitórios tem um papel fundamental na estética pois estabiliza o contorno do tecido gengival até que a coroa definitiva possa ser estabilizada.

NORO e JULIÃO (2004), também dizem que o transitório é fundamental para a estética , devendo receber acréscimos progressivos de resina acrílica para proporcionar o aumento do contorno vestibular e proximal através da compressão gengival, repetindo-se este procedimento semanalmente até o remodelamento gengival e a formação de papilas.

3.7- Moldagem

DAVARPANA et al. (2003), relataram a existência de dois tipos de transferentes de moldagem, o transferente-padrão é aparafusado ao implante no

momento da moldagem e são reposicionados na moldagem antes de vazar o gesso e é uma moldagem mais difícil, até mesmo impossível, se o eixo dos implantes for excessivamente divergente ou convergente. O outro tipo de transferente é o pick-up, estes ficam unidos à moldagem, exigindo uma moldeira individual para dar acesso aos parafusos. Também foi relatado a importância do transferente de moldagem, registrando a posição do hexágono do pilar(anti-rotacional), é indispensável para uma restauração unitária, e facultativa para uma restauração múltipla.

CARDOSO (2005), relatou a utilização dos transferidores quadrados como indicação precisa para moldagem de um só elemento, quando o pilar for para prótese parafusada.

GOMES et al. (2006), disseram que os materiais de moldagem que permitem uma maior precisão do molde são os silicones por adição e os poliéteres, as moldeiras individuais proporcionam materiais mais precisos e que a moldagem do implante possibilita um planejamento mais detalhado da restauração final.

RODRIGUES (2007) citou que os materiais de moldagem mais precisos e estáveis dimensionalmente atualmente são o poliéter e a silicona de condensação, os quais podem ser vazados, em média sete dias após a sua obtenção. E na técnica da moldeira aberta pode-se encontrar a chance de confeccionar todo o trabalho reabilitador em um único modelo.

3.8- Oclusão

ARITO (2005), relatou que os implantes respondem favoravelmente às cargas axiais, independente do tipo de conector protético e relatou também que a carga é transferida para a região intra-óssea, sendo distribuída homogeneamente sobre o implante sem prejuízo à restauração protética.

BORGES (2005), relatou que para anulação das forças em implantes unitários o comprimento e diâmetro são compatíveis com o tamanho da coroa clínica da prótese. Acrescentou que os ajustes devem ser feitos em diversas consultas após a instalação da prótese.

MIRANDA (2006) estabeleceu que as próteses unitárias sobre implantes na região posterior devem ser deixados sem contato oclusal. Quando os dentes naturais adjacentes entram em contato na função mastigatória, sofrem uma pequena intrusão fazendo com que a prótese sobre implante também entre em contato. É aconselhável colocar dois implantes na região dos molares para suportar a coroa protética. Na região anterior a prótese participa da guia anterior, desoclindo os posteriores no movimento protusivo. E ainda cita a localização do implante, não podendo ser localizado numa posição mais mesial ou distal, certamente a coroa terá um maior volume de material numa das proximais ficando sem suporte, atuando como uma prótese com cantilever.

MISCH (2006), preconizou ajustes com pressão suave e mais forte. No ajuste com pressão suave, os contatos mais fortes devem ficar nos dentes naturais enquanto a prótese sobre implante fica um contato bem suave. Depois, o paciente oclui com mais força, e nesta situação os contatos na coroa sobre implante deve ter a mesma intensidade que sobre os dentes naturais.

SANTOS et al (2007) disseram que quando um canino é substituído

por uma prótese sobre implante, a desocclusão pode ser feita pelo canino e lateral, sendo lateral um dente natural. Relatam também que um implante unitário pode suportar forças oclusais equivalentes a um dente natural unirradicado. Acrescentaram que tem um alto risco de sobrecarga traumática nas unitárias posteriores, porque a coroa geralmente é mais larga do que o implante, criando um efeito cantiléver. Salientam que em implantes unitários devemos direcionar as forças no sentido do longo eixo do dente para evitar os torques que surgem e são prejudiciais, tanto aos dentes quanto em implantes, com isso, contra-indicando o uso de cantiléver. Também concluirão que as superfícies oclusais deveriam ser metálicas (NiCr) ou em resina composta fotoativada pois apresentaram menor estresse comparados com a resina acrílica, porcelana. apontam como desvantagem o desgaste, a facilidade de pigmentação e contestam a característica protetora da resina acrílica.

4. DISCUSSÃO

Analisando a literatura revisada, foi possível conferir vários pontos sobre o assunto, avaliando os prós e contras para a confecção de uma prótese unitária sobre implante.

Em relação as próteses unitárias sobre implante SENDYK et al. (1996)

e VASCONCELOS et al. (1997) relataram que são indicadas para ausência de dentes unitários e evitam envolvimento dos dentes adjacentes. MEFFERT (1997) adicionou a indicações já citadas acima, os casos onde a prótese impossibilita o acréscimo do dente perdido. Já CONCEIÇÃO (2005) indicou em casos onde apresentam tecido ósseo suficiente para devolver estética e manter a saúde do tecido perimplantar, porém dependendo da condição sócio-econômica, saúde geral física e psicológica, tipo de padrão oclusal e presença de tecido gengival e ósseo do paciente.

SENDYK et al. (1996) contra-indicaram o uso de prótese unitária sobre implante em pacientes com desordens psiquiátrica que produzem síndromes psicóticas, em pacientes com síndromes neuróticas severas, lesões cerebrais, falta de entendimento do paciente, motivação, prognóstico ruim, vício ou dependência de drogas. Sobre os dois últimos, MEFFERT (1997) acrescentou os pacientes inabilitados para procedimentos de cirurgia oral menor, com estruturas anatômicas vitais perto do local proposto para o implante, saúde oral comprometida na região, espaço interoclusal insuficiente e abertura de boca muito pequena. CONCEIÇÃO (2005) citou limitações em relação a saúde geral como pacientes portadores de deficiências do sistema circulatório, alterações sistêmicas e diabéticos este caso também citado por SENDYK et al. (1996) que adicionaram pacientes com distúrbios psicológicos, alterações de personalidade sendo casos onde devem estar controlados por medicamentos e ter acompanhamento médico. TANG e NAYLOR (2005) citaram os fatores de risco em relação a estética, expectativa elevada do paciente este também citado por

MEFFERT (1997), linha do sorriso alta, pobre qualidade gengival, ausência de papilas e pobre qualidade óssea este citado por MEFFERT (1997) e MISCH (2006) que adicionou a mobilidade dos dentes adjacentes, tempo limitado para o tratamento do paciente, dentes adjacentes com necessidade de coroas, falta de altura de osso disponível com prognóstico ruim ou impossibilidade de aumento de rebordo.

SILVA et al. (2007) relataram como vantagens para as próteses unitária sobre implante a manutenção dos dentes adjacentes evitando desgastes nestes dentes hígidos, sobrecargas em estruturas metálicas para suporte da prótese parcial removível e evitando o preparo dos dentes adjacentes, este citado por MISCH (2005), que acrescentou a longevidade maior que a da prótese parcial fixa, diminuição do risco de cáries nos dentes adjacentes, melhora na higienização, diminuição do risco de sensibilidade, de contato na raiz, frio nos dentes adjacentes, melhora a estética dos pilares protéticos, vantagem também no aspecto psicológico, diminuição do risco de perda do pilar e mantem o osso do espaço edêntulo, este citado por BOTTINO et al. (2006), que relataram evitar o processo de reabsorção das estruturas que circundam o elemento dental ausente, gerando uma perda progressiva e irreversível do processo alveolar remanescente, que é acompanhado pelo tecido mole.

Como desvantagens MISCH (2005) relatou o custo, necessidade de maior tempo de tratamento e conseqüências do insucesso do implante.

No quesito conexão externa, CONSTANTINO (2001) e NERY (2005) relataram pequeno deslocamento neste tipo de conexão propiciando invasões

bacterianas. Por outro lado, GEBRIM (2005) relatou ser o tipo de conexão mais usado pelos profissionais com o domínio da técnica e o maior número de opções protéticas. Já STEVÃO (2005), relatou o uso de parafusos protéticos de titânio que oferecem mais segurança neste tipo de conexão.

Em relação a conexão interna SILVA (2007) indica como o de menor concentração de estresse, e com isso, a melhor opção para reabilitações. Já GEBRIM apresenta como um excelente resultado para os casos de prótese unitária tanto para parafusada ou cimentada.

As conexões do tipo Cone Morse, têm sua indicação para as próteses cimentadas unitárias de acordo com GEBRIM (2005), e são mais resistentes de acordo com SILVA et al. (2007) & INOUE et al. (2006). Além destas vantagens o cone morse minimiza a infiltração bacteriana nessa interface implante/conexão por ter uma ótima qualidade de adaptação sendo relatado por NERY (2005) & STEVÃO (2005). E CONCEIÇÃO (2005), relata que possui um corpo único, como se o transmucoso fizesse parte do implante.

GOMES et al. (2006) relatam sobre as próteses parafusadas, este tipo de prótese compromete muito a oclusão por conta do espaço reservado para os parafusos. Dizem que este espaço, pode não prejudicar a mastigação ou qualquer atividade maxilomandibular, afirmam ter um grande número de fraturas dos parafusos de ouro, informam também que pode ocorrer afrouxamento do parafuso tanto da prótese como do pilar podendo levar a fratura da prótese. OLIVEIRA et al. (2007), também citam como vantagem a reversibilidade das próteses parafusadas, espaços interoclusais reduzidos, disponibilidade e variação

de componentes, supra-estruturas com cantiléver e uma melhor adaptação dos componentes por serem pré-fabricados. Como desvantagem a estética prejudicada também é citada por eles e por FREITAS et al. (2007), além da dificuldade de realização do perfil de emergência anatômico citado por DAVARPANAH et al. (2003). Ainda podemos ressaltar um custo mais elevado, maior complexidade de confecção relatado tanto por GOMES et al. (2006) quanto por OLIVEIRA et al. (2007), e estes últimos autores ainda citam a possibilidade de afrouxamento dos parafusos. E WILLIAMSON (2000), complementa que o sucesso deste tipo de prótese depende da precisão da adaptação sem ela não obtemos longevidade do implante, nem do parafuso retentor, nem da prótese propriamente dita.

Em relação as coroas cimentadas, temos como vantagem a facilidade de confecção citada por MADDALENA e MADDALENA (1998), GOMES et al. (2006), OLIVEIRA et al. (2007) & FREITAS et al. (2007). O terceiro e o segundo artigos adicionam como vantagens uma maior versatilidade na correção de implantes mal posicionados e a estética. E NEVES et al. (2003), relatam a possibilidade de reproduzir o contorno gengival no pilar. Já RODRIGUES (2007), cita a redução da perda da crista óssea como fator positivo. Como desvantagens temos o acúmulo de placa bacteriana citado por MADDALENA e MADDALENA (1998), espaços interoclusais reduzidos citado por OLIVEIRA et al. (2007), e menor possibilidade de reversibilidade citado por FREITAS et al. (2007), GOMES et al. (2006) e OLIVEIRA et al. (2007).

Devido ao grande número de situações distintas, podemos encontrar diferentes tipos de conexões pilar-implante e uma ampla variedade de pilares de

várias formas, com diferentes angulações, alturas de cintas e materiais para obtenção da estética (BOTTINO et al., 2007). E devemos selecionar os pilares de acordo com a expectativa de higiene e/ou estética, prótese cimentada ou parafusada, inclinação do implante, profundidade do ápice do tecido gengival a plataforma do implante, espessura gengival e espaço protético (RODRIGUES, 2007).

CARDOSO (2005), relatou que existem dois tipos de pilares para próteses unitárias parafusadas o Esteticone e uma outra opção para casos em que ocorrem desajustes de posicionamento de implantes, o Esteticone angulado. FARIA et al. (2007), acrescentam que os pilares angulados distribuem tensões ao osso semelhante aos retos.

O pilar Cera One, de acordo com SEGUNDO et al. (2007), contem um sextavado, que permite sua utilização em unitários anteriores e posteriores. E BOTTINO et al. (2006), indica sua utilização em áreas estéticas juntamente com coping cerâmico. Já RIBEIRO e OLIVEIRA (2001), dizem que são utilizados para todas as indicações de elementos unitários.

SEGUNDO et al. (2007) & BOTTINO et al. (2006) dizem que os UCLAS metálicos são indicados para coroas unitárias, tanto cimentadas quanto parafusadas. O último autor cita mais uma vantagem, nos casos onde a distância interoclusal está reduzida. E eles podem ser personalizados de acordo com DIAS et al. (2003) & CARDOSO (2005), nos casos em que dependemos da estética e/ou função dos implantes. E MISCH (2006) cita como vantagem a possibilidade da vestibular ser coberta com porcelana.

Os pilares cerâmicos de acordo com CARDOSO (2005), são pilares personalizados por desgaste, relatam uma ótima resistência de acordo com MENEZES et al.(2005), BOTTINO et al. (2007), VASCONCELOS et al. (1997), SOUSA et al. (2003), NISHIOKA et al. (2003) e SOARES et al. (2002). MARINHO et al. (2006) & VASCONCELOS et al. (1997) relatam a biocompatibilidade deste material. E a estética também foi indicada como vantagem por ser um material com uma ótima capacidade de reprodução de cor, fluorescência e translucidez citado por MENEZES et al. (2005), SOARES et al. (2002) e MESQUITA et al. (2006).

AMARAL et al. (2005) relatam em relação aos pilares de alumina, a estética quando combinados com coroas confeccionadas em cerâmica pela sua melhor translucidez e harmonia na transição da reatuação para os tecidos periimplantares além de enfatizar a resistência dos pilares em zircônia em relação as outras cerâmicas, citam como vantagem a resistência à bactéria devido ao alto grau de polimento, e a radiopacidade citada por BOTTINO et al. (2007), onde podemos verificar o assentamento da peça através de radiografias. E SEGUNDO et al. (2007), acrescentaram que nos pilares personalizados em zircônia temos que utilizar parafusos de ouro ou extratorque.

MORAIS et al. (2003), NORO e JULIÃO (2004), RIBEIRO e OLIVEIRA (2001) e SOARES et al. (2002), dizem que os transitórios são fundamentais para a estética pois remodelam a gengiva para formação de papilas e expõe progressivamente os implantes à carga funcional.

DARVAPANAH et al. (2003), disseram que a moldagem aberta com moldeira individual é a melhor opção. CARDOSO (2005), lembrou da utilização

indispensável dos transferidores quadrados para moldagem de um elemento único. GOMES et al. (2006) & RODRIGUES (2007) relataram que a silicona de adição e o poliéter com o uso da moldeira individual proporcionam um modelo mais preciso podendo confeccionar todo o trabalho em um modelo único.

Em relação a oclusão, ARITO (2005) relatou que as cargas oclusais são transferidas para a região intra-óssea sem prejuízo para a prótese. BORGES (2005) diz que o diâmetro do implante e seu comprimento são compatíveis em relação ao tamanho da coroa. MIRANDA (2006) relata que os dentes anteriores sobre implante, a prótese participa da guia anterior desocluidando os posteriores no movimento protusivo. E nos posteriores sem contato oclusal. Já SANTOS et al. (2007), relataram que os implantes unitários podem suportar forças oclusais equivalentes à um dente unirradicular. MIRANDA (2006) & SANTOS et al. (2007) concordam ao dizer que as próteses unitárias não podem ter o efeito cantiléver causado quando o implante não está centralizado, conseqüentemente a coroa terá um volume maior em uma das proximais, ficando sem suporte. O último autor também relata que as forças sobre o implante devem ser no sentido do longo eixo para evitar torques e a melhor opção para fechamento dos orifícios de uma prótese parafusada seria a resina fotoativada por apresentar menor estresse comparada com a resina acrílica e com a porcelana.

5. CONCLUSÃO:

Através da revisão de literatura realizada foi demonstrado mais uma vez que as prótese unitárias sobre implante são uma opção viável para confecção de coroas unitárias, nos casos onde os pacientes apresentam dentes adjacentes sem cárie ou restaurações, com quantidade e qualidade de osso suficiente. Podemos individualizar cada caso de acordo com o objetivo do paciente, com o plano de tratamento traçado pelo dentista obtendo excelentes resultados finais sem comprometer estética, função e a oclusão.

6. Caso clínico:

APRESENTAÇÃO DO CASO CLÍNICO:

Paciente do sexo masculino, pardo, J. F., 38 anos, apresentou-se espontaneamente ao Centro Livre de Odontologia apresentando o desejo de substituir as próteses fixas que já usava há muitos anos, por próteses unitárias sobre implantes na região das ausências dentárias. As pontes foram seccionadas para a instalação dos implantes e as próteses sobre os pilares foram substituídas por coroas metalocerâmicas e por um onlay cerâmico.

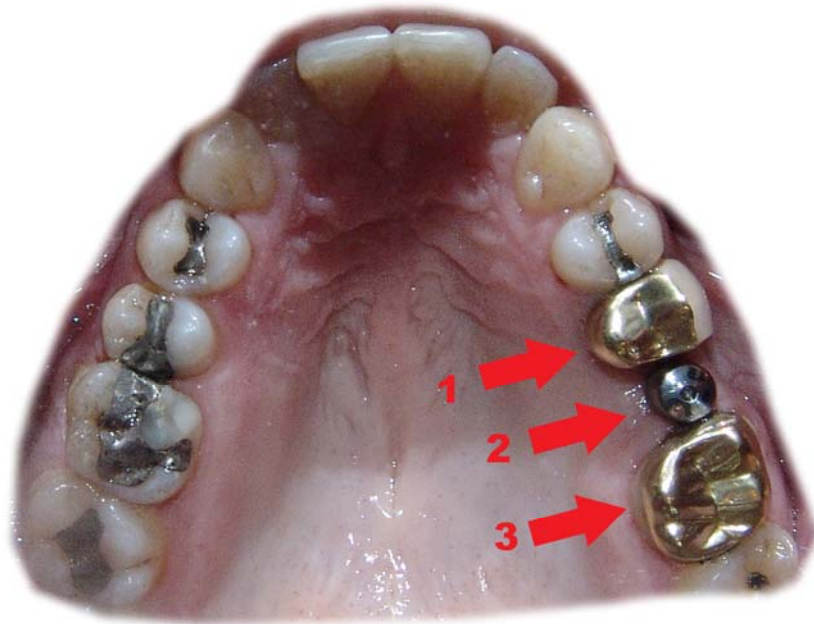

Fig. 1- Coroa Veneer no elemento 15 (1), cicatrizador na região do elemento 16, implante com conexão hexágono interno, plataforma de 4,5 mm e 10 mm de altura (2) e coroa Veneer no elemento 17 (3).

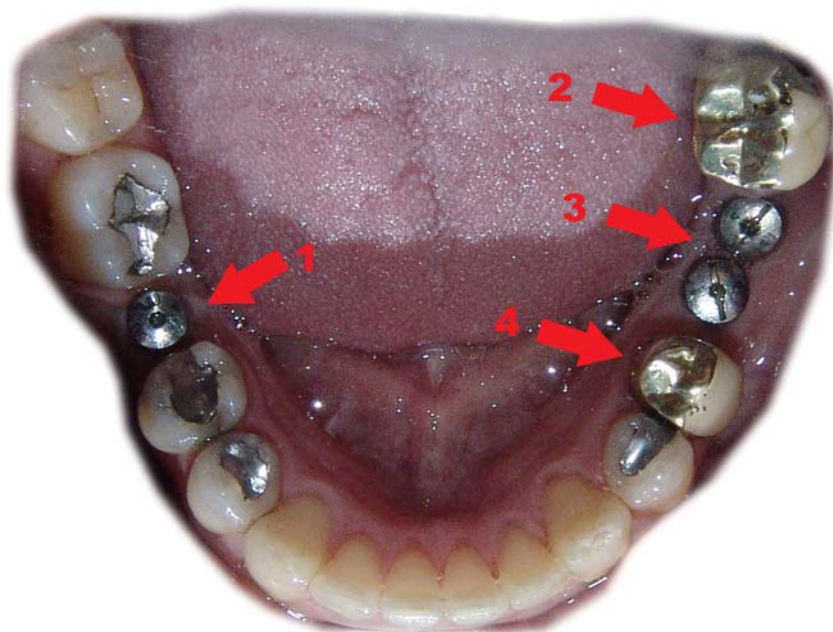


Fig. 2- Cicatrizador sobre o implante, com conexão hexágono interno, plataforma de 4,5 mm e 10 mm de altura no elemento 36 (1), coroa Veneer no elemento 48 (2), cicatrizadores sobre implantes

com conexão hexágono externo, plataforma 4,1 mm e 10 mm de altura nos elementos 46/47 (3) e coroa Veneer no elemento 45 (4).



Fig. 3- Moldagem com moldeira individualizada de resina acrílica e poliéter na região do elemento 16.

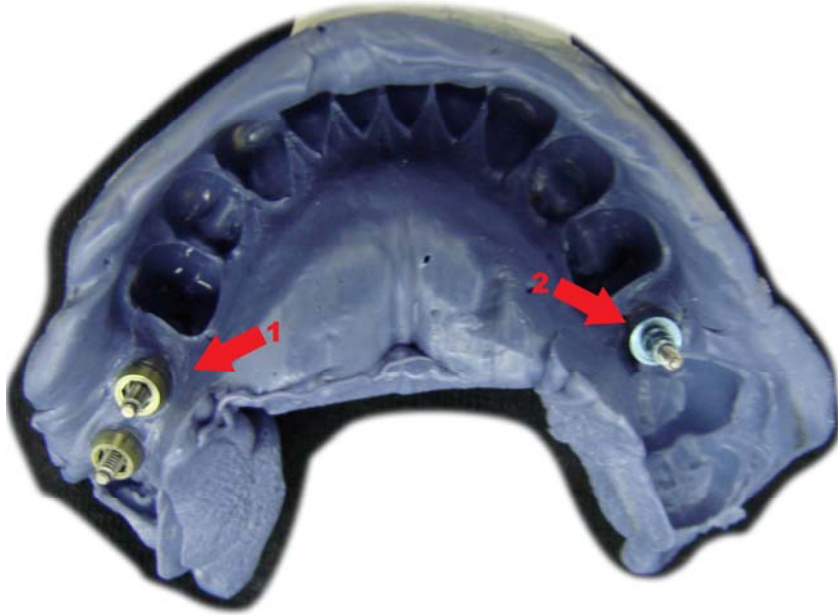


Fig. 4- Moldagem para confecção dos modelos de trabalho, analógos do 46/47 (1) e 36 (2).

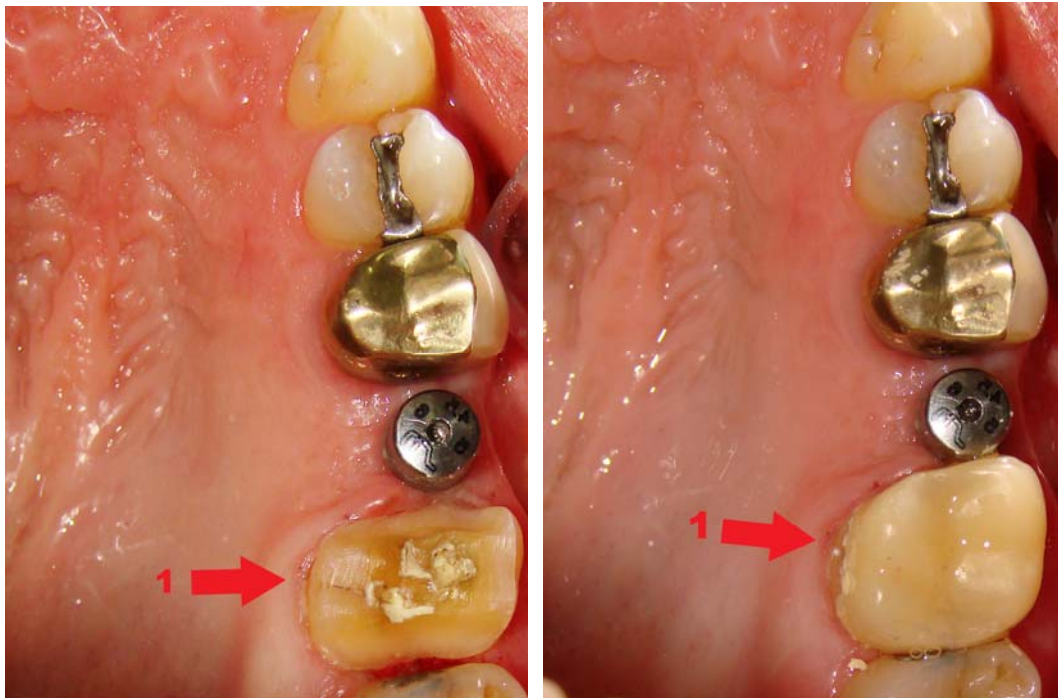

Fig. 5- Preparo para onlay cerâmico do elemento 17 (1) e confecção de um transitório.

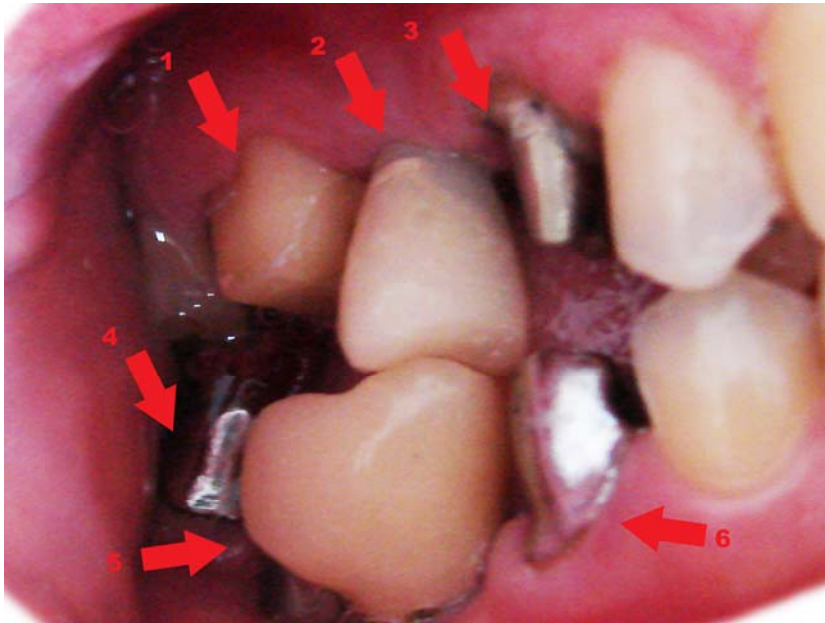


Fig. 6- Elemento17 preparado (1), transitório cimentado no UCLA metálico parafusado sobre o implante na região do 16 (2), elemento 15 preparado para coroa metalocerâmica (3), prova do casquete metálico da coroa metalocerâmica nos elementos 45 e 48 (4 e 6) e transitório confeccionado e cimentado utilizando-se um dos implantes na região do 46/47 (5).

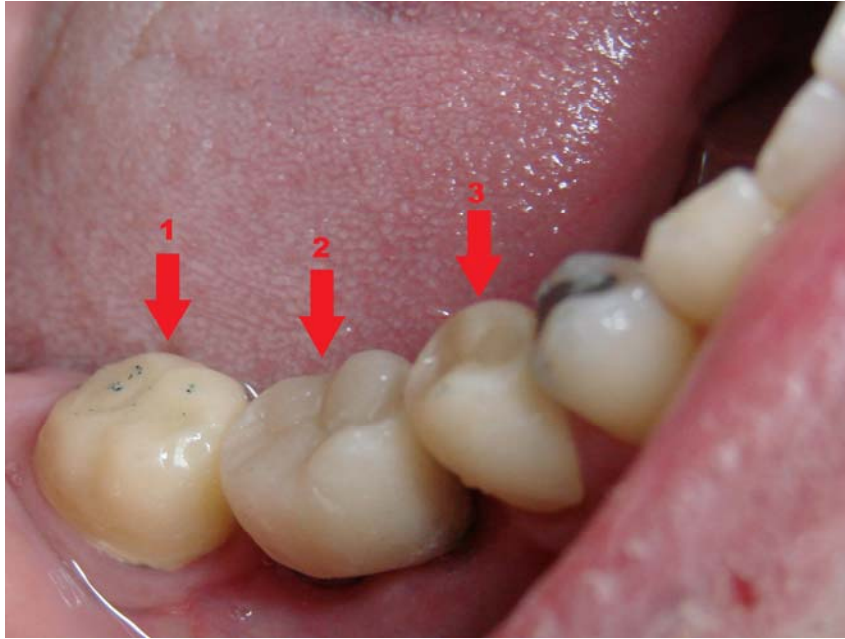


Fig. 7- Transitórios feitos com resina acrílica autopolimerizável 48 (1), 47/46 (2) e 45 (3).

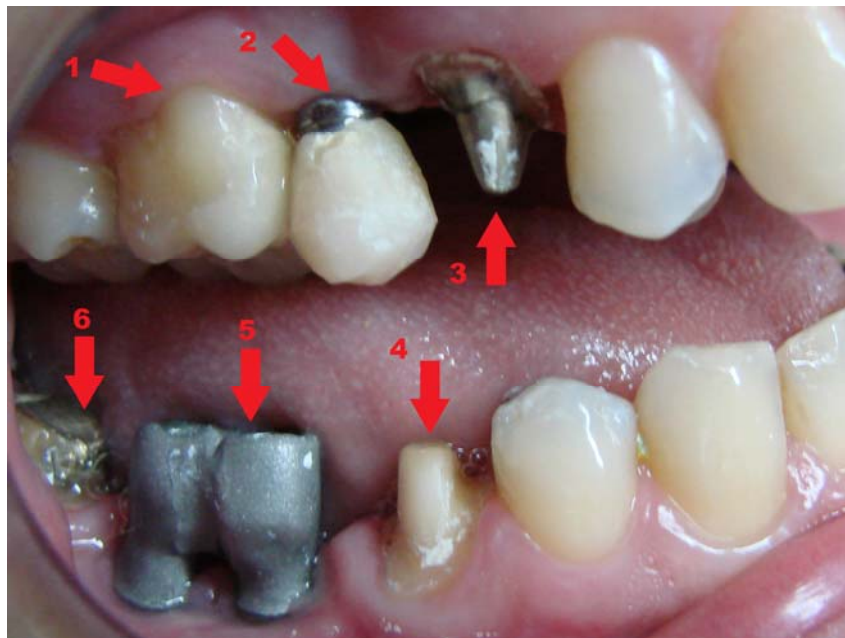


Fig. 8- Onlay cerâmico cimentado com cimento resinoso no elemento 17 (1); transitório do elemento 16 (2); dentes reparados 15, 45 e 48 (3, 4 e 6) e estruturas metálicas adaptadas sobre os implantes da região do 46/47, após a solda (5).

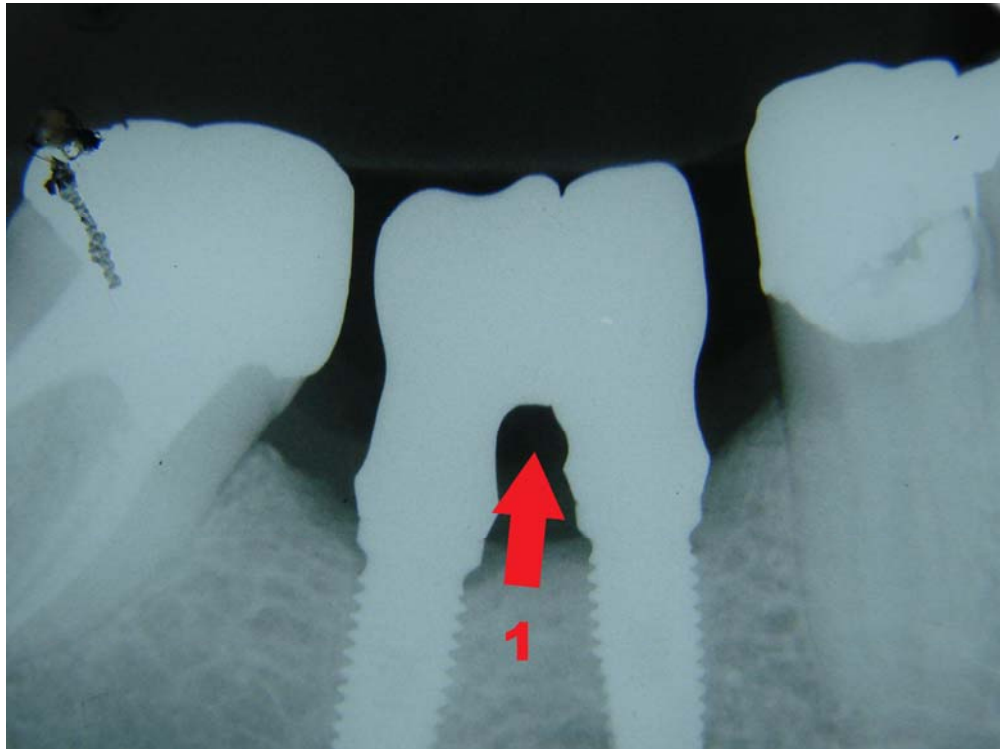


Fig. 9- Radiografia para confirmar a adaptação das estruturas sobre os implantes da região do 46/47 (1).

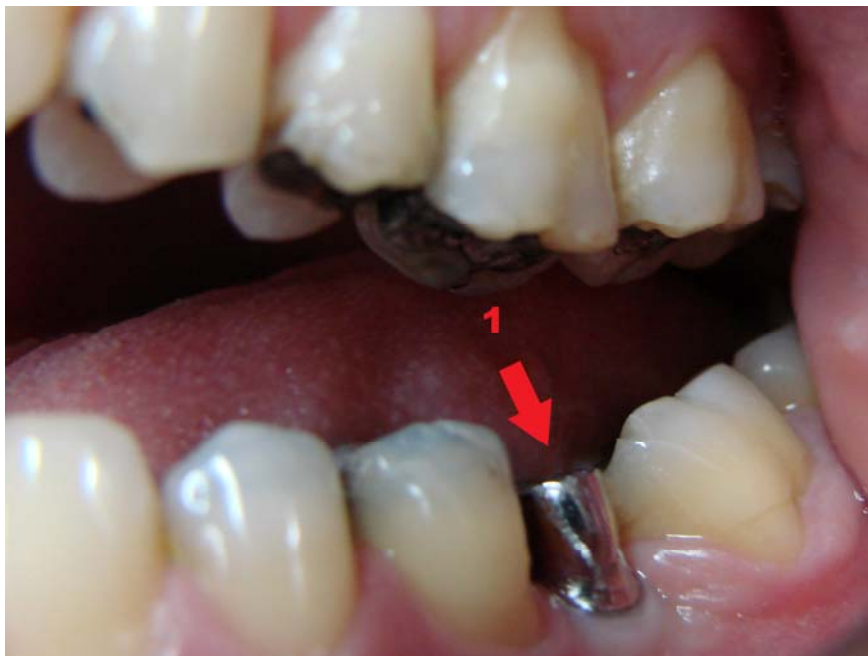

Fig. 10- Estrutura metálica realizada no elemento 36 (1).

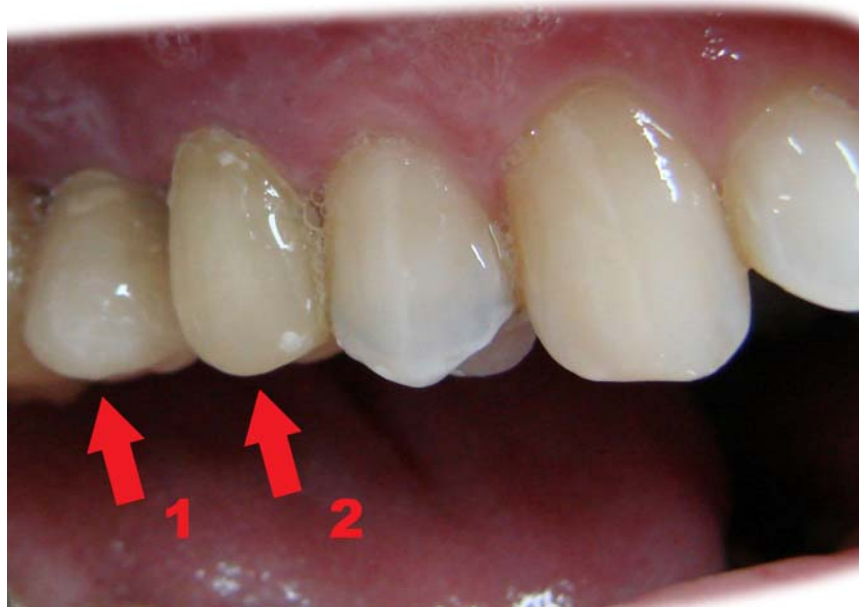

Fig. 11- Transitório confeccionado em resina acrílica no 16, um pré-molar devido ao espaço protético reduzido (1) e transitório do 15 (2).

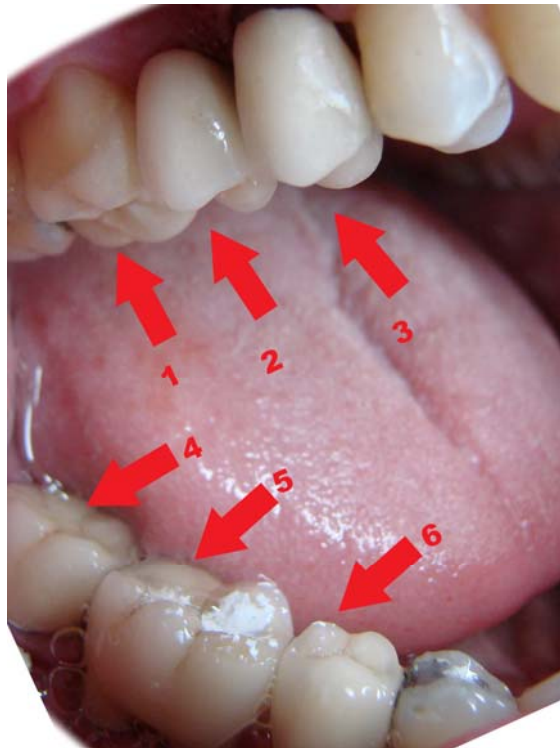


Fig. 12- Onlay cerâmico cimentado no 17 (1); coroa parafusada sobre o implante no 16 (2); transitório no 15 (3); coroas metalocerâmica cimentadas com cimento de fosfato de zinco nos

elementos 45 e 48 (4 e 6) e coroa parafusada sobre os implantes da região do 46/47 (5).

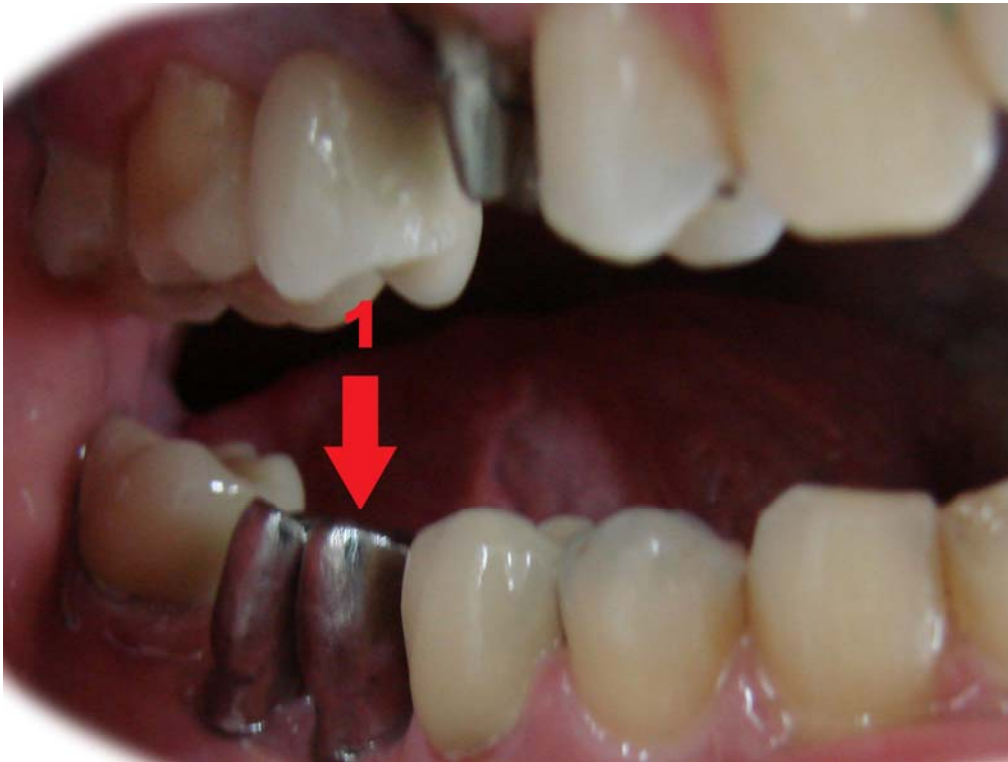


Fig. 13- Após a confecção da coroa unitária parafusada sobre os implantes e entrega ao paciente, o mesmo relatou dificuldade de higienização e o desejo de ter duas coroas parafusadas sobre o implante. Com isso, confeccionamos estruturas metálicas parafusadas sobre cada um dos implantes na região do 46/47 (1).

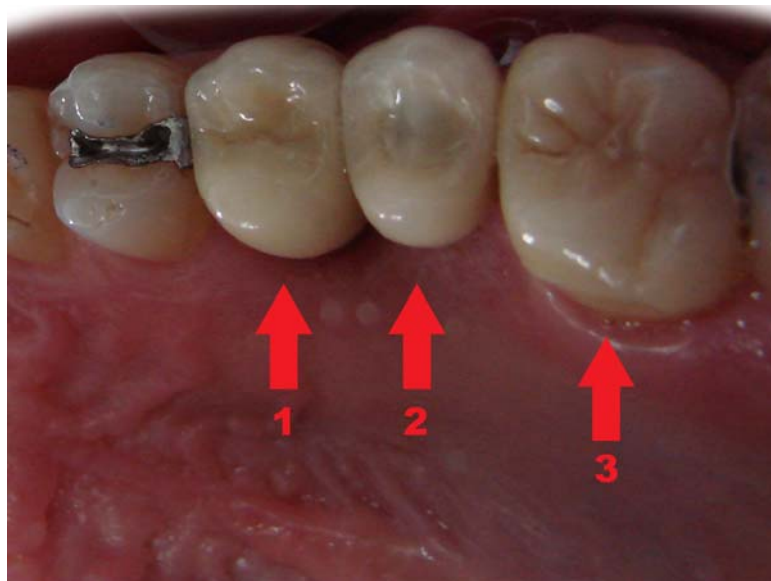


Fig. 14- Coroa metalocerâmica cimentada com fosfato de zinco no elemento 15 (1), coroa sobre o implante com os orifícios do parafuso fechado com resina foto. 16 (2) e onlay cerâmico 17 (3).

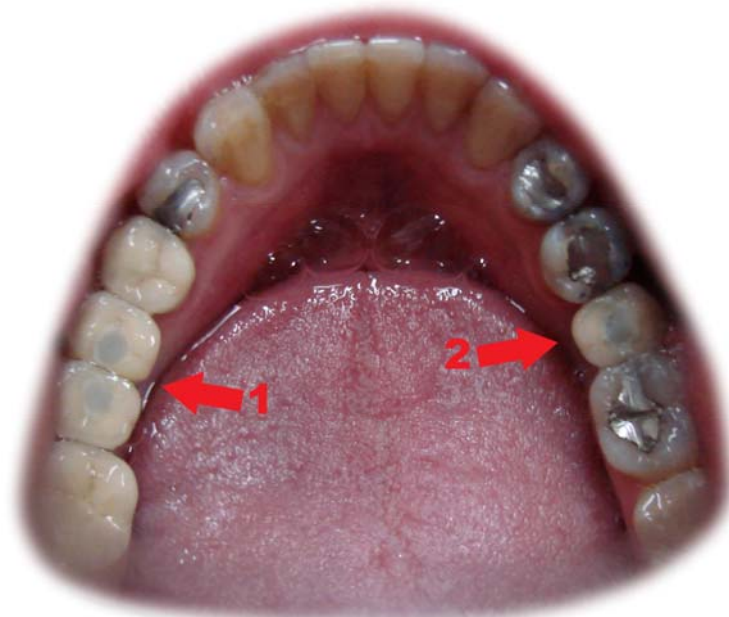


Fig. 15- Coroas com a cerâmica aplicada sobre a estruturas dos elementos 36, 46, 47, parafusadas e com os orifícios de entrada e saída do parafuso fechados com resina composta (1 e 2).

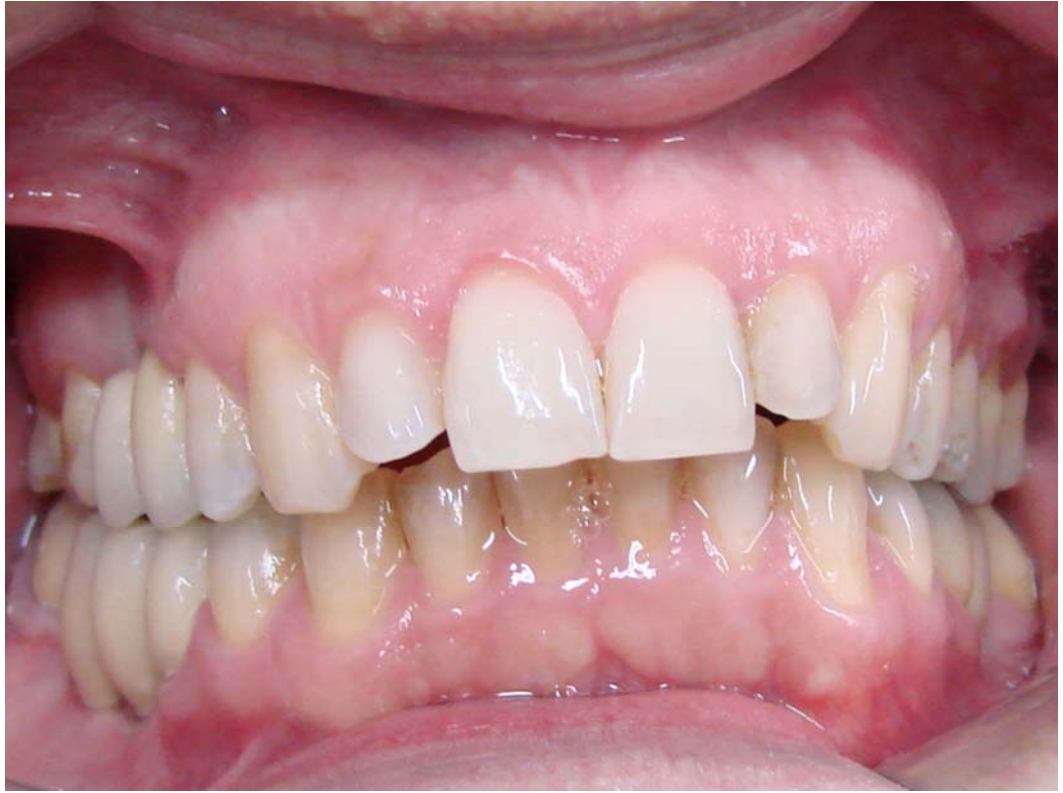

Fig. 16- Caso concluído.

7. REFERÊNCIAS BIBLIOGRÁFIAS:

AMARAL, J. M. B. L., ANDRÉ, L. F. M., ROSSI, S. B. Reabilitação estética com pilar de Zircônia. Rev. Bras. Implant, jul.-set., p.15-17, 2005.

ARITO, C. A. Efeitos da oclusão na interface implant- abutment. Rev. Implant News, v. 2, n. 3, p.218-219, mai.- jun.2005.

BORGES, L. F. A . Aspectos oclusais das próteses implanto- suportadas, distribuição de cargas, número de implantes, modificações de contorno. Rev. Implant News, v. 2, n. 3, p.216-217, jun. 2005.

BOTTINO, M. A., FARIA, R., BUSO, L. Estética em implantodontia- Recursos protéticos atuais. Livro do 25º congresso internacional de Odontologia se São Paulo, editora Artes Médica, 2007.

BOTTINO, M. A., FARIA, R., BUSO, L., SLIGTZ, F. Implantodontia estética- O desenvolvimento de um novo pilar cerâmico. Rev. Implant News, v. 2, n. 6, p.592-600, nov.- dez. 2005.

BOTTINO, M. A., ITINOCHE, M. K., BUSO, L., FARIA, R. Estética com implantes na região anterior. Rev. Implant News, v. 3, n. 6, p.560-568, nov.-

dez. 2006.

CARDOSO, A. C. O Passo- a- Passo da Prótese sobre Implante. Editora Santos, 2005.

CONCEIÇÃO, E. N. Restaurações Estéticas. Atmed editora, cap. 11, p. 284- 304, 2005.

CONSTANTINO, A. Caracterização e avaliação do hexágono externo na interconexão de implantes orais à seus respectivos componentes. Rev. Bras. Implant., p.12- 18, abril-junho 2001.

DAVARPANA, M., MARTINEZ, H., JANSEN, C., HAZAN, E. Manual de Implantodontia Clínica, Artmed editora, cap. 8, p-147- 169, 2003.

DIAS, R. P., FERREIRA, C. F., REZENDE, M. L. R. Revisão sobre a adaptação entre os implantes dentários e seus componentes protéticos. Rev. Bras. Implant, jan.- mar. 2003.

FARIA, R., PELÓGIA, F., BOTTINO, M. A. Pilares angulados: Análise in vitro da tensão gerada ao osso. Rev. Implant News, v. 4, n. 6, p. 719- 723, 2007.

FREITAS, R., OLIVEIRA, J. L. G., JÚNIOR, A. A. A., MAIA, B. G. F. Parafusar ou cimentar: qual a melhor opção para as próteses implanto-

suportadas? Rev. Implant News, v. 4, n. 3, p. 255- 260, 2007.

GEBRIM, L. Design dos implantes osseointegrados. Rev. Implant News, v. 2, n. 6, p. 578- 579, 2005.

GOMES, M. G. N., LIMA, J. H. C., NETO, S. N., SOARES, M. D. F. S.
Prótese sobre implantes: Cimentada versus aparafusada. Rev. Bras.
Implant., p.5-8, jan. - mar., 1999.

GOMES, E. A., ASSUNÇÃO, W. G., COSTA, P. D.S., DELBEN, J. A.,
BARÃO, V. A. R. Moldagem de transferência de próteses sobre implante ao
alcance do clínico- geral. Pesq. Bras. Odontoped. Clin. Integr., João
Pessoa, v. 6, n. 3, p. 281- 288, set.-dez., 2006.

INOUE, R. T., INOUE, N. J., INOUE, L. T., FELTRIN, P. P. Resolução
protética em implante com conexão Cone Morse, de único estágio cirúrgico,
utilizando-se poste sólido sem e com preparo. Rev. Implant News, v. 3, n. 6,
p. 625- 632, 2006.

MADDALENA, A., MADDALENA, L. Prótese fixa e implantes- Prática
clínica. ed. Santos, Cap. 10, p. 321- 347, 1998.

MARINHO, C. F. D. C., HARARI, W. D., JÚNIOR, G. M. V. Principais
fatores que interferem na manutenção de papila gengival interproximal na

terapia com implantes unitários em áreas de exigência estética. Estágio atual. Rev. Bras. Implant., p. 12-15, jul.- set., 2006.

MEFFERT, R. M., Issues related to the single-tooth. JADA, v. 128, p. 1383-1390, 1997.

MENEZES, J. C. P. D., XIBLE, A. A., GUIMARÃES, J. C. Excelência estética com implantes osseointegrados unitários: Relato de caso clínico. International journal of brazilian dentistry, São José, v. 1, n. 4, p. 313- 321, out.- dez. 2005.

MESQUITA, A. M. M., SOUZA, R. O. D. A. E., VASCONCELOS, D. K. D., AVELAR, R. P., BOTTINO, M. A. Pilar de Zircônia: Uma alternativa de resolução estética anterior- Relato de caso. Rev. Implant News, v. 3, n. 6, p. 619-622, nov.- dez., 2006.

MIRANDA, M. E., Considerações oclusais em prótese sobreimplantes. Rev. Implant News, v. 3, n. 3, p. 220-232, mai.- jun., 2006.

MISCH, C. E. Prótese sobre implantes. Editora Santos, p. 353-366, 2006.

MORAIS, J. A N. D. D., SAKURA, C. E., REZENDE, M. L. R., BROSCO, H. B. O btenção de estética em próteses sobre implantes osseointegrados.

Rev. Bras. Implant. e Prot. Sobre Impl., p. 210-214, jul.- set., 2003.

NERY, J. Conexões protéticas utilizadas em Implantodontia. Rev. Implant News, v. 2, n. 6, p. 572-573, nov.- dez., 2005.

NEVES, F. D. D., NETO, A. J. F., BARBOSA, G. A. S., JÚNIOR, P. C. S. Sugestão de seqüência de avaliação para seleção do pilar em próteses fixas sobre implantes/ cimentadas e parafusadas. Rev. Bras. De Prot. Clínica e laboratorial, v. 5, n. 27, p. 535- 548, 2003.

NISHIOKA, R. S., BOTTINO, M., SOUZA, F. A, LOPES, A.G. Carga imediata e restauração protética definitiva com pilares protéticos personalizados. Rev. Bras. De Implant. e Prot. Sobre Implantes Curitiba, v. 10, n. 38, p. 98- 102, 2003.

NORO, G. A., JULIÃO, U. M. Estética em implante unitário. Só técnicas estéticas, Ano 1, v. 2, p.52-56, 2004.

OLIVEIRA, C. A.VIEIRA, I. B., ANDREAZA, H., CRUZ, R. M. Prótese parafusada versus prótese cimentada. Rev. Implant News, v. 4, n. 2, p. 193-197, 2007.

RIBEIRO, S., OLIVEIRA, J. C. D. Implantes Osseointegrados Cirurgia e

Prótese. Cap. 9, p.139- 165, Artes médicas editora, 2001.

RODRIGUES, D. M. Manual de Prótese Sobre Implantes passos clínicos e laboratoriais, Artes Médicas editora, 2007.

SANTOS, L. D. B., CORAZZA, T. M. V. F., SAMPAIO, N. D. M., OLIVEIRA, A.S. D. Aspectos biomecânicos das próteses sobre implantes. Odontologia Clín. Cient. Recife, v. 6, n. 1, p. 13-18, jan.- mar., 2007.

SENDYK, W. R., BOTTINO, M. A., SENDYK, C. L. Aplicações clínicas dos implantes osseointegrados, Implantologia, p. 299- 341, 1996.

SEGUNDO, R. M. H., OSHIMA, H. M. S., TEIXEIRA, E. R., GRUENDLING, C. A., COELHO, L. F. B. Alternativas estéticas para casos unitários com a utilização de pilares pré- fabricados. Rev. Implant News, v. 4, n. 1, p.59-62, jan.- fev. 2007.

SILVA, E. F. D., PELLIZZER, E. P., VILLA, L. M. R., MAZARO, J. V. Q., VEDOVATTO, E., VERRI, F. R. Influência do tipo de hexágono e do diâmetro do implante osseointegrado da distribuição do estresse. Rev. Implant News, v. 4, n. 5, p. 549- 554, 2007.

SOARES, L. F., FILHO, O. D. A., BOTTINO, M. A., NISHIOKA, R. S., LEITE, F. P. P., LOPES, A.G. Transmucoso personalizado pelo sistema procera-

Tecnologia Cad/ Cam. Rev. Bras. De Prót. Clín. e lab., v. 4, n. 22, p. 478-484, 2002.

SOUSA, S. A.D., NÓBILO, M. A.D. A., CARVALHO, A.L. A.D. Pilares personalizados Procera- Uma solução para implantes mal posicionados: Relato de caso clínico. Rev. Bras. De Implant. e Prót. Sobre Implantes Curitiba, v. 10, n. 38, p. 143- 146, 2003.

STEVÃO, E. L. D. L. Implante: hexágono externo e interno- Uma breve revisão. Rev. Implant News, v. 2, n. 6, p. 570- 571, nov.- dez., 2005.

TANG, C. S., NAYLOR, A. E., Single–unit implants versus conventional treatments for compromised teeth: A brief review of the evidence. Journal of dental education, v. 69, n. 4, p. 414- 418, 2005.

WILLIAMSON, R., Instalação de prótese unitária parafusada sobre implante. JADA- Brasil, v. 3, p.249,set.- out., 2000.

VASCONCELOS, L. W., FRANCISCHONE, E., LIMA, E. G., TAKAGUI, R. M. Pilar Cer Adapt- Uma evolução estética para restaurações unitárias anteriores implantessuportadas. Rev. da APCD, v. 51, n. 4, p. 350-353, jul.- ago., 1997.