

**ACADEMIA DE ODONTOLOGIA DO ESTADO DO RIO DE JANEIRO**

**TÁRCIO LOPES GOULART**

**“AVALIAÇÃO ESTATÍSTICA DO SUCESSO DOS IMPLANTES DENTÁRIOS  
INSTALADOS EM ENXERTOS AUTÓGENOS”**

**Rio de Janeiro**

**2009**

ACADEMIA DE ODONTOLOGIA DO ESTADO DO RIO DE JANEIRO

TÁRCIO LOPES GOULART

“AVALIAÇÃO ESTATÍSTICA DO SUCESSO DOS IMPLANTES DENTÁRIOS  
INSTALADOS EM ENXERTOS AUTÓGENOS”

Monografia apresentada a Academia de Odontologia do estado do Rio de Janeiro, como requisito para obtenção do título de especialista em Implantodontia.

Orientador: Prof. Dr. Sergio Henrique Gonçalves Motta.

RIO DE JANEIRO

Apresentação da monografia em  
\_\_\_\_/\_\_\_\_/\_\_\_\_ ao Curso de Especialista em Implantodontia.

---

Coordenador e Orientador: Prof. Dr. Sergio Henrique Gonçalves Motta.

---

Orientadora: Profa. Dra. Flávia Rabello de Mattos.

---

Prof. Dra. Ludmila Menezes Alves de Azevedo

## DEDICATÓRIA

Dedico esse trabalho à minha esposa Rachel que sempre caminhou a meu lado, e aos nossos filhos Letícia e Henrique com os quais dividimos e multiplicamos nosso amor.

## **AGRADECIMENTO**

Deus, por iluminar-me em todos os momentos.

## **AGRADECIMENTOS**

Aos colegas pela boa convivência.

Ao Prof. Dr. Sérgio Motta pelas orientações, ensinamentos e direcionamentos ao aprendizado constante.

Aos professores, Dr. Rubens Gigli, Dr. Glen Willians, Dra. Flávia Rabello e todos os demais que participaram da equipe CLIVO-AORJ.

À Direção e funcionários da clínica CLIVO.

Aos pacientes, que são os motivos da nossa evolução.

## EPÍGRAFE

“De onde menos se espera, é daí que não vem nada mesmo.”

Barão de Itararé.

## RESUMO

Este trabalho avaliou através de uma revisão bibliográfica e análise estatística de casos clínicos, o sucesso funcional de próteses sobre implantes que foram instalados em áreas que receberam enxertos autógenos, doados da região intraoral do ramo e do mento. Apresentou-se um trabalho estatístico feito através do prontuário de pacientes atendidos no Curso de Especialização em Implantodontia da AORJ, na clínica do Centro Livre de Odontologia, relatando os pacientes que em um primeiro tempo foram submetidos à cirurgia de enxertia e num segundo tempo à cirurgia de instalação de implantes, e que obtiveram após a osseointegração suas próteses finalizadas. Através de gráficos e tabelas confrontaram-se os tratamentos em relação à suas variáveis, distribuição e freqüência realizando-se testes de hipóteses, e foi observado que os tempos entre os tratamentos são variáveis e independentes entre si e mostraram-se evidências estatisticamente suficientes de que existe relação entre densidade óssea e região receptora. Concluiu-se ser o tratamento com implantes em área de enxerto seguro, o qual obteve 100% de sucesso nos casos relatados.

**Palavras chave:** Enxerto ósseo. Enxerto autógeno. Implante osseointegrado. Símfise mandibular. Ramo mandibular.

## ABSTRACT

It was appraised thru a bibliography revision and statistic analysis of clinical cases the functional success of prosthesis over implants, which were installed in sites that received autogenous grafts, donor from intraoral sites of mandibular ramus and mento. It was done a study presenting a statistic based on the patients recorded attended at Specialization in Implantodonty Course from AORJ, in the clinic of Centro Livre de Odontologia, who were submitted to the autogenous bone graft surgery, from the intraoral donor and receptor sites, at the first moment and, at the second time the surgery of implants installation, they got after the osseointegration their finalized prosthesis. The treatments were confronted thru graphics and tables regarding to the their variables, distribution and frequency doing hypotheses tests, and it was observed the treatments times are variables and independents between them and it showed sufficient statistically evidences there is relation between bone density and receptor site. It concluded that the treatment with implants in site of security graft, which obtained 100% of successful in the related cases.

**Keywords:** Bone graft – autogenous graft – osseointegrated implant – mandibular symphysis – mandibular ramus.

## LISTA DE FIGURAS

Anexo 1 - Figura 1: Radiografia panorâmica inicial.....	83
Anexo 1 - Figura 2: Região da maxila anterior que receberá o enxerto.....	83
Anexo 1 - Figura 3: Região receptora.....	84
Anexo 1 - Figura 4: Bloco ósseo removido.....	84
Anexo 1 - Figura 5: Região doadora.....	84
Anexo 1 - Figura 6: O Bloco ósseo fixado.....	85
Anexo 1 - Figura 7: Região receptora suturada.....	85
Anexo 1 - Figura 8: Cirurgia de instalação dos implantes.....	86
Anexo 1 - Figura 9: Implantes Instalados.....	86
Anexo 1 - Figura 10: Próteses Instaladas.....	87
Anexo 2 - Figura 1: Região Receptora – Vista Vertical.....	88
Anexo 2 - Figura 2: Região Receptora – Vista horizontal.....	89
Anexo 2 - Figura 3: Região doadora – incisão.....	89
Anexo 2 - Figura 4: Região doadora – bloco ósseo sendo removido.....	90
Anexo 2 - Figura 5: Bloco ósseo sendo aparafusado na região receptora.....	90
Anexo 2 - Figura 6: Região receptora com os gaps sendo preenchidos.....	91
Anexo 2 - Figura 7: Região receptora suturada.....	91
Anexo 2 - Figura 8: Região doadora sendo suturada.....	92
Anexo 2 - Figura 9: Região receptora com seu implante e prótese provisória instalados.....	92

## LISTA DE GRÁFICOS

Gráfico 1: Diagrama <i>box plot</i> da relação idade e tempo entre o enxerto e o implante.....	49
Gráfico 2: Relação entre idade e o tempo entre Implante e Prótese.....	50
Gráfico 3: Relação entre idade e o tempo entre enxerto e prótese.....	51
Gráfico 4: Relação entre densidade óssea e o tempo entre enxerto e implante.....	51
Gráfico 5: Relação comprimento do implante e o tempo entre enxerto e implante....	52
Gráfico 6: Relação entre comprimento do implante e o tempo entre implante e prótese.....	53
Gráfico 7: Relação entre comprimento do implante e o tempo entre enxerto e Prótese.....	54
Gráfico 8: Relação entre comprimento do implante e idade.....	55
Gráfico 9: relação entre densidade óssea e idade.....	56
Gráfico 10: Relação entre região doadora e idade do paciente.....	57
Gráfico 11: Relação entre região receptora e idade do paciente.....	57
Gráfico 12: Relação entre prótese fixa e idade do paciente.....	58
Gráfico 13: Relação entre fixação da prótese e idade.....	59
Gráfico 14: Relação entre união de prótese e idade do paciente.....	59
Gráfico 15: Relação entre diâmetro do corpo do implante e região receptora.....	60
Gráfico 16: Comparativo entre sexo e região receptora.....	61
Gráfico 17: Comparativo entre sexo e fixação da prótese.....	62
Gráfico 18: Comparativo entre tipo de prótese e comprimento do implante.....	63
Gráfico 19: Comparativo entre densidade óssea e região doadora.....	64

Gráfico 20: Comparativo entre densidade óssea e região receptora.....	65
Gráfico 21: Comparativo entre densidade óssea e idade.....	66

## LISTA DE TABELAS

Tabela 1: Tempo entre os tratamentos.....	47
Tabela 2: Resultados do teste de independência entre os tempos entre tratamentos.....	48
Tabela 3: Distribuição de freqüência entre sexo e região receptora.....	61
Tabela 4: Resultados do teste de hipóteses.....	61
Tabela 5: Distribuição de freqüência entre sexo e fixação da prótese parafusada ou cimentada.....	62
Tabela 6: Resultados do teste de hipóteses.....	62
Tabela 7: Distribuição de freqüência entre comprimento do implante e prótese fixa.....	63
Tabela 8: Resultados do teste de hipóteses.....	63
Tabela 9: Distribuição de freqüência entre densidade óssea e região doadora.....	64
Tabela 10: Resultados do teste de hipóteses.....	64
Tabela 11: Distribuição de freqüência entre densidade óssea e região receptora....	65
Tabela 12: Resultados do teste de hipótese.....	65
Tabela 13: Distribuição de freqüência entre idade e densidade óssea.....	66
Tabela 14: Resultados do teste de hipóteses.....	66

## SUMÁRIO

<b>1. INTRODUÇÃO.....</b>	<b>16</b>
<b>2. PROPOSIÇÃO.....</b>	<b>18</b>
<b>3. REVISÃO DE LITERATURA.....</b>	<b>19</b>
3.1 Histórico da implantodontia.....	19
3.2 Histórico do uso de enxerto.....	20
3.2.1 Biologia de osseointegração.....	21
3.2.2 Origem embriológica.....	22
3.2.3 Avaliação e descrição histológica e morfológica.....	23
3.2.4 Princípios de cicatrização óssea.....	25
3.2.5 Intercorrências.....	27
3.3 Indicação.....	28
3.3.1 Área receptora.....	29
3.3.2 Área doadora.....	31
3.3.3 Técnica de instalação do bloco ósseo.....	32
3.3.4 Tipo de implante (forma, superfície e implantação).....	34
3.4 Sucesso dos implantes.....	37
3.4.1 Sucesso da prótese.....	38
3.4.2 Sucesso estético.....	39
<b>4. MATERIAIS E MÉTODOS.....</b>	<b>41</b>
4.1 Resultados.....	47

<b>5. DISCUSSÃO.....</b>	<b>68</b>
<b>6. CONCLUSÃO.....</b>	<b>81</b>
<b>7. ANEXO – DESCRIÇÃO DE DOIS CASOS CLÍNICOS.....</b>	<b>83</b>
<b>8. REFERÊNCIAS BIBLIOGRÁFICAS.....</b>	<b>93</b>

## 1. INTRODUÇÃO

A técnica de enxertia para posteriormente, em outra cirurgia serem instalados os implantes foi descrita como aquela que apresenta áreas doadoras intraorais, que trazem vantagens sobre as extra-orais como: proximidade entre a área receptora e doadora, tempo menor de cirurgia e de anestesia, menor morbidade pós-operatória, eliminação da necessidade de hospitalização, redução dos custos, desconforto pós-operatório mínimo e não apresenta cicatriz cutânea (MISCH, 1996).

O aumento ósseo através da técnica de enxertia possibilita que processos alveolares recebam instalações de implantes de dimensões apropriadas em altura e largura, aumentando a área de superfície e o número de sítios implantares e localizações. Consegue, também, que o implante seja instalado numa posição espacial mais ideal, resultando numa melhor relação interarcos e melhor padrão de distribuição de estresse mastigatório (PIKOS, 2005).

O osso é um órgão que responde a inúmeros fatores, incluindo alterações sistêmicas e forças mecânicas locais o que já foi observado por Wolf em 1892, o qual propôs uma hipótese de que toda alteração na forma e função do osso ou apenas sua função, é seguida por certas alterações definidas na arquitetura interna e, da mesma maneira, na conformação externa, de acordo com as leis da física. Assim, não é só o volume do osso que muda quando os estresses são reduzidos (por exemplo, dentes que se perdem), mas a organização interna da parte óssea que sobrou (MISCH, 2006).

O melhor material para esta reconstrução ainda é o osso autógeno, considerado “padrão ouro”, ele perde boa parte de sua vitalidade celular, mas

revasculariza-se e incorpora-se ao leito receptor, possibilitando a osseointegração de implantes. Os enxertos de origem intrabucal, da sínfise e do ramo mandibular possuem amplas vantagens como: proximidade ao sítio receptor, acesso conveniente, anestesia local, pequena morbidade, ausência de cicatriz cutânea e tempo de procedimento.( RAEGHOEBAR et al, 2001).

A Implantodontia revolucionou as opções terapêuticas em Odontologia, no sentido de reabilitar completamente as áreas parcialmente ou totalmente desdentadas, podendo recuperar a anatomia, a função e a estética perdidas. No entanto, à medida que evoluiu a amplitude da osseointegração, os requisitos protéticos tornaram-se mais exigentes, na busca de um nível de excelência de resultados. Quando se precisa reabilitar áreas parcialmente desdentadas e não se encontra suficiente volume de rebordo alveolar para inserir os implantes, se requer que a reanatomização alveolar seja cirurgicamente reconstruída. O sucesso da enxertia óssea para Implantodontia é um conceito amplo que engloba não somente uma evolução pós-cirúrgica apropriada, mas um resultado satisfatório no decorrer do tempo, isso representa implantes osseointegrados em área enxertada que suportam próteses em plena função. Para que este objetivo seja alcançado é necessário que se conheçam os princípios biológicos da reparação óssea, além do domínio da técnica cirúrgica, com a correta manipulação do enxerto e uma cuidadosa seqüência clínica.( VASCONCELOS; PETRILLI & PALECKIS, 2006).

## **2. PROPOSIÇÃO**

O presente trabalho propõe através de uma revisão bibliográfica e análise retrospectiva e prospectiva de casos clínicos de próteses sobre implantes instalados em enxertos autógenos intra-orais, verificar o sucesso funcional dos mesmos, considerando que a quantidade e a qualidade óssea é básico para a estabilidade da interface implante-osso e de fundamental importância para a longevidade das próteses.

### 3. REVISÃO DE LITERATURA

#### 3.1 Histórico da implantodontia

Em 1952, Branemark iniciou longos estudos experimentais a respeito da circulação microscópica na cicatrização da medula óssea. Esses estudos levaram à aplicação do implante dentário em 1960; 10 anos de integração do implante foram realizados em cães sem reações adversas representativas para os tecidos moles e duros. Em 1965, iniciaram os estudos em seres humanos, e foram acompanhados por 10 anos e relatados em 1977. A osteointegração foi conceituada pelo autor como sendo uma “verdadeira ancoragem óssea baseada em uma concordância dinâmica entre o tecido ósseo e o implante”. A civilização Maia da América Central, no século VIII d.C., foi à precursora no uso de implantes aloplásticos, isto é, são elementos não-biológicos inertes e alheios ao corpo humano. Eles usavam pedaços de conchas marinhas e os introduziam no osso para repor os dentes perdidos. Dessa forma, verifica-se a importância que os antigos já davam a reposição de um dente com um implante (MAGINI & SCHIOCHETT, 1999).

Em 1980, Albrektsson relata que os implantes orais no passado apresentavam uma grande variedade de modelos e eram precariamente documentados o que não impedia que profissionais ditos implantodontistas citassem casos bem sucedidos. Dois tipos de implantes orais do passado ainda são usados, embora em pequena escala. São os subperiostais e os laminados.

Schroeder *et al* (1981) cortando cuidadosamente o osso não descalcificado e o implante de titânio sem separação prévia da ancoragem provou haver contato direto entre o osso e o implante.

A história dos implantes em forma de raiz data de milhares de anos atrás. A literatura conta que há 4000 anos atrás, os chineses esculpiram brotos de bambu na forma de pinos e os colocaram dentro do osso para a reposição fixa dos dentes. Os egípcios há 2000 anos usaram metais preciosos de modo parecido, e um crânio foi encontrado na Europa com um dente de metal ferroso, inserido no crânio de maneira parecida (MISCH, 2006).

### **3.2 Histórico do uso de enxerto**

Foi verificado em estudos microscópicos que a reparação óssea se dá de maneira diferente em ossos corticais e trabeculares e também para reabilitações parciais de áreas doadoras intraorais para enxerto autógeno podem ser do mento ou da região retromolar (ALBREKTSSON, 1980).

Comparando-se os métodos de fixação de enxertos ósseos concluiu-se que a estabilização dos enxertos ósseos com parafuso de fixação funciona melhor do que fios ou placas de osteossíntese (BECKERS & FREITAG, 1980).

Breine & Branemark (1980) em estudos prévios em cães introduziram-se implantes osseointegráveis em mandíbulas fixando-os junto a enxertos autógenos extraídos da tíbia e observaram que a remodelação providenciou suporte para reconstrução. Em seguida, eles foram os primeiros a estudar o emprego de enxerto autógeno em maxilas atróficas e relataram que é relevante o diagnóstico inicial e o planejamento pré-operatório para a instalação de implantes osseointegráveis de titânio, sendo necessário analisar o espaço protético e a relação intermaxilar.

Kuabara; Vasconcelos e Carvalho (2000) citaram que em 1682, Van Meeken transplantou osso de crânio de cão para um defeito cranial no homem com

sucesso. Com o decorrer do tempo, o enxerto ósseo começou a ser mais utilizado devido ao sucesso clínico do procedimento, todavia havia debates e opiniões contrárias em relação ao aspecto biológico e reparacional dos enxertos. Barth em 1893 concluiu que células de enxertos ósseos perdem a vitalidade, porém o arcabouço é invadido por células vivas provenientes do leito receptor. Em 1907, Axhausen realizou muitos experimentos demonstrando que enxertos cobertos com perióstio exibiam osteogênese de células sobreviventes do perióstio. Em 1914, Phemister apresentou de forma conclusiva que algumas células osteogênicas da superfície do enxerto sobreviviam por difusão de nutrientes provenientes do leito receptor. Gallie & Robertson, em 1918, concordaram que a sobrevivência de células na superfície do osso enxertado era muito importante. Eles também perceberam que a sobrevivência e a osteogênese eram muito melhores com o uso de osso esponjoso do que com o uso de osso cortical.

### 3.2.1 Biologia de osseointegração

A revascularização do enxerto e a reparação óssea apresentam diferenças essenciais de acordo com sua densidade e forma, sendo que no osso esponjoso a revascularização é mais rápida por apresentar amplos espaços medulares, primeiramente tem uma fase osteogênica juntamente à invasão vascular e numa fase posterior há reabsorção osteoclástica sobre o osso não vital. Já no osso cortical primeiramente ocorre atividade osteoclástica, a qual abre caminho para os vasos sanguíneos e células osteogênicas (ALBREKTSSON, 1980).

Branemark *et al* (1987) ressaltam que para alcançar uma cicatrização adequada do tecido ósseo enxertado, é essencial que a ferida seja imobilizada não

pode ser perturbada na sua etapa de cicatrização e que apresente boa vascularização. Os autores inclusive se referem a fatores físicos, como traumas repetidos e a temperatura, na qual a mesma gerada pelo uso de uma broca cirúrgica não deve passar de 42°C porque além desta temperatura provocaria a morte celular.

A reconstrução óssea utilizando enxertos ósseos autógenos dá seguimento a processos biológicos notáveis que culminam na sua incorporação e remodelação. A qualidade do enxerto pode providenciar funções de reparo que são: osteogênese, osteoindução e osteocondução. É de fundamental importância que após a consolidação da enxertia haja mínima perda do volume original e que o preenchimento seja feito em sua maior parte por osso vital (CYPHER & GROSSMAN, 1996).

### 3.2.2 Origem embriológica

Blocos ósseos originários da região mandibular possuem excelentes benefícios biológicos atribuídos à sua origem embriológica. O corpo mandibular tem origem intramembranosa e os côndilos endocordral. Blocos removidos da mandíbula por serem de origem intramembranosa revascularizariam mais rápido. Outra hipótese seria que os blocos se incorporariam mais rápido por causa da similaridade bioquímica entre região doadora e receptora, ambas da região maxilo-facial de origem ectomesenquial (MISCH, 1996).

O desenvolvimento do osso ocorre em duas espécies de tecido conjuntivo: no mesênquima (intramembranoso) e cartilagem (endocondral). Da mesma maneira que a cartilagem, a formação do osso é feita por células e por uma substância intercelular orgânica, a matriz óssea, que é constituída por fibrilas colágenas

introduzidas num componente amorfo. O osso membranoso devido à sua rápida revascularização permite manter maior volume de enxerto ósseo viável e é também menos reabsorvido que o endocondral (MATHIAS *et al*, 2003).

A origem embriológica pode não ser um fator relevante no comportamento dos enxertos ósseos, e sim a arquitetura e a proporção corticomedular do osso utilizado (LIRA, NARY FILHO e MATSUMOTO, 2006).

### 3.2.3 Avaliação e descrição histológica e morfológica

Lindhe (1997) diz que o tecido ósseo é um tipo de tecido conjuntivo especializado formado por células e matéria extracelular calcificada, a matriz óssea.

A parte celular é formada por três tipos de células:

- Osteócitos – que estão situados em cavidades ou lacunas no interior da matriz, possuem prolongamentos citoplasmáticos para manterem contato com outros osteócitos por meio de canalículos no osso que regulam o metabolismo.
- Osteoblastos – produzem osteóide que consiste em fibras colágenas e uma matriz que contém proteoglicanas e glicoproteínas. A matriz óssea ou osteóide sofre mineralização e são transformadas em hidroxiapatita.
- Osteoclastos – são células gigantes especializadas na destruição da matriz mineralizada participando da remodelagem, se aderindo à superfície óssea produzindo lacunas chamadas de lacunas de *Howship*, as quais são móveis e capazes de migrarem na superfície do osso. Todos os ossos são revestidos nas superfícies internas e externas por membranas conjuntivas que possuem células osteogênicas, são o endóstio e o perióstio.

MISCH (2000) relatou 5 grupos de densidade óssea, independente da região na arcada dentária, com base em características macroscópicas da cortical e do trabeculado ósseo. A classificação de MISCH compara e relaciona o osso a outros tipos de materiais de densidade diversos, como, por exemplo, o osso mais denso, isto é, D1, é comparado à madeira de carvalho; já a sensação tátil oferecida, quando se prepara um osso D2 é parecido ao pinho; enquanto o osso D3 é relacionado à balsa; e o osso D4 ao isopor. O D1 é o osso cortical denso; o D2 é o osso cortical denso e o osso trabeculado grosso; o D3 é o osso cortical óssea fina e o osso trabeculado fino; o D4 é o osso trabecular fino; e o D5 é o osso não-mineralizado, imaturo.

Existem diferenças metabólicas entre os enxertos de osso medular e cortical. No caso de osso medular, inicialmente há reação inflamatória caracterizada pela formação de um coágulo, neovascularização e dilatação dos vasos sanguíneos adjacentes. Pode haver, inclusive, anastomose com os vasos do enxerto. Os osteoblastos decorrentes da área receptora e também do enxerto, iniciam a secreção de matriz óssea, enquanto que a osteoindução, liberação de fatores de crescimento, trabalha sobre as células propiciando ainda mais a neoformação óssea. Em seguida, existe a reabsorção do osso não vital e a substituição por osso novo que se totaliza depois de alguns meses. Quando o osso é cortical, por causa de sua arquitetura densa e pouco porosa, após a reação inflamatória inicial há atividade osteoclástica prévia à invasão por capilares sanguíneos e neoformação óssea. Assim, a revascularização no osso cortical é mais vagarosa e áreas de osso não viável podem ficar durante anos, ao contrário do osso esponjoso que tende a apresentar reparo completo de forma rápida (KLASSMANN *et al*, 2006)

### 3.2.4 Princípios de cicatrização óssea

A regeneração óssea começa com a liberação de Fator de crescimento derivado das plaquetas – PDGF; Fator de crescimento de transformação – TGF-B<sub>1</sub> e Fator de crescimento insulínico – IGF da degranulação das plaquetas no enxerto.

Os PDGF estimulam a mitogênese das células do enxerto para aumentar seu número por diferentes ordens de magnitude. Começa também a angiogênese dos capilares originados no enxerto, pela mitose induzida pelas células endoteliais. As TGF-B<sub>1</sub> continuam sendo secretadas e ativando os fibroblastos e preosteoblastos para começar a mitose e, assim, aumentarem seu número, como promover sua diferenciação a osteoblastos maduros. A secreção das TGF-B<sub>1</sub> influencia na deposição de matriz por parte dos osteoblastos e na deposição de colágeno por parte dos fibroblastos para suportar os capilares em crescimento. Os IGF trabalham nos osteoblastos que se acham no endóstio das trabéculas do osso medular. Esta atividade se inicia logo após o ferimento ter sido fechado e, pelo terceiro dia, podem ser vistos capilares entrando no enxerto. A permeabilidade capilar do enxerto é visível de 14 a 17 dias. Este começo de atividade celular é o resultado direto, primário, dos PDGF, TGF-B<sub>1</sub> e IGF, assim como de outros aspectos de crescimento (MARX, 1999).

A extensão da cicatrização e regeneração óssea acontece de duas formas, sendo a primeira deriva de um aumento e ativação das *marrow stem cell* em osteoblastos que secretam TGF-B<sub>1</sub> e IGF na matriz do esteóide. A segunda forma é a mais dominante, parecendo ser por quimiotaxe e, a ativação dos macrófagos que substituem as plaquetas como primeiro recurso dos fatores de crescimento após o terceiro dia. Os macrófagos são atraídos ao enxerto pela ação

dos PDGF e, pelos gradientes de oxigênio, entre o espaço morto do enxerto e o tecido adjacente normóxico, maiores que 20mm Hg. No entanto, o enxerto gera hipóxia (5-10mm Hg) determinando o gradiente de oxigênio de 30 a 40mm Hg, adjacente ao tecido normal, que tem  $PO_2$  de 45 a 55mm Hg. A formação de osso inicial acontece a partir dos osteoblastos do endóstio que entram na superfície do osso cortical, e estas células sobrevivem à transplantação por sua localização na superfície, absorvendo nutrientes diretamente antes que a revascularização aconteça. Como são osteoblastos já diferenciados começam a constituição de osteóide diretamente da superfície óssea cortical. Entretanto, as *stem cell* do enxerto sofrem mitose direta dos PDGF, TGF- $B_1$  que regulam a mitose e a diferenciação osteoblástica (TOLEDO FILHO; MARZOLA e SANCHEZ, 2001).

O osso inicial é desorganizado, embrionário e não tem sistema de *Havers*, possui pouca integridade estrutural, isso é denominado de fase I óssea, desenvolvendo-se nas primeiras semanas do enxerto e, pela quarta semana, a revascularização elimina o gradiente de oxigênio necessário para conservar a atividade dos macrófagos, os quais deixam a área, não sendo mais necessários nesta região, que é sustentada pelo osso embrionário. A fase I inicia uma reabsorção obrigatória, com uma seqüência de substituição que deixará eventualmente um osso maduro com arquitetura lamelar, além de sistema haversiano, conhecido como fase II. Este osso é maduro com endóstio e perióstio desenvolvido e sustentado pela sua própria integridade estrutural (DAVIES, 2002).

### 3.2.5 Intercorrências

A área retro-molar encontra-se uma grande quantidade de osso cortical e pouca medular. Os riscos cirúrgicos e possíveis complicações nessa área são a possibilidade de alcançar e secionar o feixe vâsculo-nervoso do alveolar inferior, o que pode causar parestesia temporária ou permanente, hemorragia e hematoma. O nervo lingual pode ser traumatizado ou mesmo secionado pelo afastamento dos tecidos. O uso incorreto da força durante a remoção do enxerto ou erro da técnica operatória pode ocasionar fratura mandibular (MISCH, 1996).

Em um estudo prospectivo feito em 23 pacientes que se submeteram a enxertos ósseos de sínfise mentoniana, os pacientes foram analisados no pré-operatório, após 7 dias e 1, 3, 6 e 12 meses pós-operatórios. Após 7 dias, 8 pacientes se viram afetados com uma deteriorização sensorial superficial. Oito territórios nervosos apresentaram reações hipoestésica e cinco hiperestésica. Após 12 meses, 2 pacientes ainda apresentavam hiperestesia em um lado do mento. Houve uma deteriorização estatisticamente significativa na sensibilidade do mento dos pacientes comparando com dados pré-operatórios, que foram formados em dois pontos testes. No primeiro exame, 21,6% dos dentes perdiam sua sensibilidade pulpar e após 12 meses, 11,4% estavam sem esta sensibilidade. Os dentes caninos foram os mais afetados. Os dados mostram que os pacientes devem ser informados extensivamente acerca das alterações da função do nervo alveolar inferior que durou mais de 12 meses. Mais ainda, a perda da função pulpar é um acontecimento que deve ser sempre levado em conta (NKENKE *et al*, 2001).

Os transtornos de técnica cirúrgica e as complicações mais encontradas quanto às áreas enxertadas (receptoras) são o excesso de mucosa alveolar em pacientes desdentados simulando o aspecto de lábio duplo; diminuição da quantidade ou ausência de mucosa ceratinizada na cortical vestibular e consequente

perda de profundidade de sulco; exposição parcial do enxerto; perda do enxerto inviabilizando a instalação do implante; implantes que falharam; comunicação buco-sinusal, provável contaminação do implante, deslocamento total do enxerto (MORAES JUNIOR, 2002).

### **3.3 Indicação**

O enxerto ósseo autógeno é o mais indicado para reconstrução dos rebordos maxilares e mandibulares. Este tipo de enxerto transporta células vivas com propriedades osteogênicas, não apresenta reação imunológica com o organismo, apresenta menor reação inflamatória e menor possibilidade de infecção; não apresenta risco de transmissão de enfermidades e apresenta uma reparação do tecido ósseo mais rápida (ALDECOA, 1996).

O enxerto autógeno pode ser de osso medular ou de osso cortical. O enxerto de osso medular tem as cinco características básicas de um enxerto ideal, porque possui células osteogênicas, é osteoindutivo e osteocondutivo, não é imunogênico e não é patogênico. O enxerto de osso cortical apresenta grande resistência inicial e pouca atividade osteoindutora e osteocondutora (CHIARELLI *et al*, 2003).

Os enxertos classificam-se em autógenos, homogêneos, heterogêneos e aloplásticos. Os enxertos autógenos são aqueles em que o doador e o receptor são a mesma pessoa. Os enxertos homogêneos acontecem entre duas pessoas da mesma espécie. Enxertos heterogêneos acontecem entre pessoas de espécies diferentes. Os enxertos aloplásticos acontecem quando o material de enxerto é de origem mineral ou sintética (NEUGEBAUER; KHOURY e ZÖLLER, 2007).

### 3.3.1 Área receptora

Para maximizar o sucesso, o sítio receptor deve sofrer a decorticalização para estimular a revascularização sanguínea e então o bloco ósseo é adaptado a este sítio receptor através da fixação de parafusos de enxerto estabilizados e eventuais espaços são preenchidos com osso raspado da área doadora. Depois será feita a liberação do retalho através de incisões no perióstio para fechamento passivo da área receptora, a qual deverá ser, primeiramente, suturada (CRANIN *et al*, 2001).

PICOSE (2004) ressaltou que o entendimento dos fenômenos biológicos que englobam a reparação dos enxertos ósseos autógenos é essencial para favorecer a sua incorporação clínica. Para que a neoformação óssea, que começa na interface e evolui através do enxerto, transcorra sem intercorrências, é preciso que se prepare o leito receptor de forma correta, promovendo a decorticalização e perfurações, facilitando, dessa forma, a revascularização e a passagem de células osteogênicas. A adequada adaptação enxerto-leito com a porção esponjosa voltada para o mesmo acaba com possíveis espaços mortos que seriam preenchidos por tecido fibroso, inviabilizando a posterior reabilitação mediante os implantes dentários. A rígida fixação, bem como o correto recobrimento do enxerto por perióstio íntegro, são fundamentais e podem definir o sucesso ou o insucesso do procedimento.

A fixação rígida do enxerto está relacionada à manutenção do volume. A perfuração da broca e a presença do parafuso de fixação favorecem a revascularização do enxerto. A fixação do enxerto ao leito receptor oferece

resistência às forças de cisalhamento, críticas especialmente em osso denso, por impedirem a adequada proliferação de capilares neoformados na interface enxerto-leito. Se a fixação não é apropriada, a movimentação do bloco permite a interposição de tecido fibroso. Blocos grandes podem ser fixados em dois pontos, garantindo sua imobilidade (PALECKIS *et al*, 2005).

O preenchimento dos espaços vazios entre o enxerto e o leito receptor deve ser cuidadosamente efetuado com adaptação do enxerto ao leito receptor evitando a formação de tecido conjuntivo nos espaços vazios que por se formar mais rapidamente atrapalharia a união enxerto leito. Pequenos espaços podem ser preenchidos com osso particulado. A revascularização do enxerto se dá essencialmente do leito receptor para o enxerto. Como o processo é mais rápido em osso esponjoso, é adequado aplicar a superfície esponjosa do enxerto contra o leito receptor. Quando a superfície cortical do enxerto fica distante do leito receptor, é recomendável que se façam perfurações na sua superfície, o que facilita a revascularização que se dá também a partir do perióstio. As margens do enxerto devem ser arredondadas para evitar que arestas agudas possam ferir o retalho quando este é reposicionado. Espaços mortos devem ser evitados e, se presentes, podem ser preenchidos com osso esponjoso ou particulado (CHIAPASCO & ROMEO, 2007).

### 3.3.2 Área doadora

A escolha das possíveis áreas doadoras para reconstrução óssea depende, principalmente, do volume ósseo necessário e do tipo de defeito ósseo. Para pequenas e médias perdas ósseas, as áreas intra-orais são o mento (é uma das melhores áreas bucais, porque oferece boa quantidade e qualidade óssea cortical e medular), a área retro-molar e o túber. Para reconstruções maiores, as áreas doadoras externas possíveis são o osso íliaco, a calota craniana, a tíbia e a costela (KUABARA; VASCONCELOS e CARVALHO, 2000).

Scarso Filho; Barreto e Tunes (2001) afirmaram que o corpo e o ramo mandibular apresentam algumas vantagens e desvantagens quando empregados como áreas doadoras de enxertos ósseos. Como vantagens, por exemplo, apresenta pequena taxa de reabsorção quando relacionados a implantes osseointegrados; menor taxa de reabsorção quando comparados aos enxertos extrabucais; possibilidade de manutenção de células ósseas viáveis com capacidade osteogênica preservada e presença de aspectos de crescimento ósseo; diminuição do tempo para revascularização; reabsorção e substituição e possibilidade de obtenção de implantes compatíveis com próteses estéticas e funcionais. Como desvantagens podem ser citados: o risco de lesar estruturas nobres e a possibilidade de reabsorção do enxerto.

Enxertos autógenos removidos da sínfise mandibular possuem excelente qualidade e quantidade suficiente para até 3 dentes no seguimento alveolar, além de possuir fácil acesso, tempo operatório curto e anestesia local. É sugerida também a remoção da área do ramo mandibular, principalmente quando associado à remoção do 3º molar (RAGHOEBAR *et al*, 2007).

### 3.3.3 Técnica de instalação do bloco ósseo

São descritas as duas técnicas cirúrgicas das áreas doadoras: mento e ramo.

Área doadora do mento – O acesso à região da sínfise pode ser feito de duas maneiras: intrasulcular ou fundo de vestibulo. Incisão com lâmina 15 ou 15c. A incisão em fundo de vestibulo é feita na mucosa, pelo menos a 3 a 4mm da junção mucogengival, paralela a face vestibular dos incisivos, e outra perpendicular a cortical, incisando o periósteo. A incisão intrasulcular é feita até as distais dos caninos e duas incisões verticais a distal dos caninos são também realizadas. O retalho mucoperiosteal é refletido até a base da mandíbula até a altura do pogônio, e é feita a localização dos mentonianos. Depois da exposição da sínfise, a osteotomia é planejada, segundo as dimensões do defeito ósseo a ser enxertado. A osteotomia é feita com brocas de fissura a pelo menos 5mm dos ápices dos dentes inferiores, não pode envolver a basilar, e a 5mm dos forâmens mentonianos. A profundidade é através de toda a cortical vestibular. Com o auxílio de um cinzel e um martelo o bloco ósseo é elevado (MISCH, 1996).

Kuabara; Vasconcelos e Carvalho (2000) ressaltaram que o acesso e a técnica são simples, porém demandam treinamento e cuidados pré, trans e pós-operatórios. A área de reparação óssea deve sempre ser menor do que a quantidade de osso retirado. O enxerto é remodelado, conforme o defeito ósseo, pode ser em forma de bloco e/ou triturado, em região anterior (perda unitária) ou parcial, ou em um seio maxilar. Os autores acrescentam que às vezes, podem ser usadas bandagens externas para conter o edema, evitar o sangramento e a deiscência das bordas da ferida devida a movimentação labial.

Durante todo o procedimento, ou seja, da remoção do bloco o paciente deve ficar de boca fechada. Depois da remoção do bloco ósseo as arretas

cortantes são arredondadas com uma broca ou lima. Sutura por planos, primeiramente, periósteo e musculatura, depois a mucosa (CRANIN *et al*, 2001).

Área doadora ramo – O acesso à região de corpo e ramo mandibular é realizado mediante uma incisão em vestibulo medial à linha oblíqua externa, seguindo anteriormente, intrasulcular ou na mucosa livre até a distal do primeiro molar. Começa a incisão numa altura não maior que o plano oclusal, assim minimiza a possibilidade de cortar o nervo e artéria bucal, bem como expor a bola gordurosa de Bichat. O retalho é deslocado expondo a face lateral do ramo, e no sentido superior até a base do processo coronóide, com a ajuda de um retrator de ramo. Uma broca de fissura pequena em peça de mão reta, sempre com irrigação abundante com soro fisiológico, é usada para delimitar o bloco ósseo, medial a linha oblíqua externa. O corte vertical anterior é feito no corpo mandibular, na região de molares. O tamanho deste corte depende da necessidade óssea. O corte vertical posterior é realizado na face lateral do ramo perpendicular a linha oblíqua externa, na base do processo coronóide. A osteotomia inferior unindo os cortes verticais é realizado com uma broca esférica em peça de mão reta ou com uma serra oscilatória. É um corte superficial para causar uma fratura em galho verde. Um cinzel é batido ao longo do corte horizontal, colocando-o paralelo a face lateral do ramo e relata que depois da remoção do bloco ósseo as arestas cortantes são arredondas com uma broca ou lima. A sutura é do tipo interrompida simples, que deve ser eficaz e bem realizada, pois é indispensável para evitar deiscências e exposição do enxerto (MISCH, 1996).

Lira; Nary Filho e Matsumoto (2006) recomendaram que durante o ato da remoção do bloco, através de martelo e cinzel, ou pinça de Smith, o procedimento deve ser feito com cuidado, para não lesar o feixe vasculonervoso do alveolar

inferior, pois existe a possibilidade de aderência ao bloco durante o seu deslocamento.

O enxerto pode ser triturado e/ou usado em forma de bloco. Quando o enxerto for em bloco, ele deve ser remodelado, fixado e adaptado da melhor maneira possível ao defeito ósseo. O osso da área retro-molar é do tipo cortical e, do ponto de vista de acesso e de pós-operatório, a cirurgia é parecida com a remoção dos terceiros molares inferiores inclusos (RAGHOEBAR *et al*, 2007).

#### 3.3.4 Tipo de implante (forma, superfície e implantação)

Especial cuidado há de se tomar no momento da instalação do implante, por ser necessária uma meticulosa preparação do leito ósseo no sentido de se preservar a região receptora, haja vista a brocagem e implantação ocorrerem na união entre o enxerto e a área receptora, podendo ocorrer à separação do enxerto. Técnicas cirúrgicas atraumáticas para manipulação de osso denso, tais como sobre instrumentação do sítio e confecção de roscas para evitar a pressão e deslocamento do enxerto do leito receptor (MISCH, 1996).

Após a incorporação do enxerto a inserção do implante faz com que haja uma estimulação no sítio, mantendo o volume e prevenindo a perda óssea, além de que a estrutura cortical do enxerto melhora a estabilidade do implante na inserção e na cicatrização e após, quando do carregamento distribui a transmissão de forças de tensão na interface implante osso (MISCH, 2000).

Depois da limpeza grosseira dos implantes com detergentes faz-se o tratamento ou preparação da sua superfície em laboratório. O tratamento da superfície cresce de importância se considerar que todas as reações primárias que

acontecem na interface implante-osso possuem nível atômico e são dependentes da composição química da superfície e da sua microestrutura. Em termos comerciais, pode-se usar seis tipos de tratamento superficiais dos implantes objetivando modificar a sua rugosidade: tratamento com ácidos, jateamento com sílica, jateamento com óxido de alumínio, jateamento com plasma de titânio, tratamento superficial com laser e jateamento com hidroxiapatita. Existem outros tipos de tratamentos superficiais dos implantes, os quais são utilizados em menor escala ou se encontram em desenvolvimento nos laboratórios de pesquisa. Fatores que podem contribuir para o aumento da osteocondução em superfícies tratadas com ácido, junto com a retenção do coágulo, incluem interação inicial de células do sangue, agregação plaquetária e ativação. No tratamento com ácido é possível conseguir superfícies dos implantes com diferentes rugosidades, a qual depende do tipo de ácido, tempo e temperatura de ataque (DAVIES, 2003).

A maneira mais usual de aumentar em até seis vezes a área externa do implante é conferindo-lhe roscas e tornando sua superfície artificialmente irregular. Se, adicionalmente, as forças transferidas pelos pilares de sustentação da prótese forem direcionadas para o interior do implante, as intensidades que atingirão o osso cervical periimplantar serão menores, portanto mais próximas dos limites da fisiologia celular e, conseqüentemente, com menor possibilidade de lesá-lo. Em relação à superfície verifica-se que uma limpeza deficiente, como também a contaminação durante a cirurgia, pode provocar um processo inflamatório ou até mesmo infeccioso. Esta reação de defesa se estende até o reparo, que é a fase em que um novo tecido é constituído na área afetada. Tanto a inflamação quanto o reparo, quando excessivos, podem ocasionar a lesão celular ou prejuízo da função do órgão. Na cavidade bucal, o processo de reparação é mais rápido do que nos

demais sítios do corpo humano. A limpeza dos implantes é iniciada pela imersão em solventes orgânicos para a remoção de óleos, de graxas e outros contaminantes. A remoção das impurezas aderidas à superfície poderá ser realizada através da imersão em solução alcalina aquecida, aplicação de técnicas eletrolíticas ou imersão em solução ácida. Além da limpeza em soluções químicas pode-se fazer a descontaminação dos implantes mecanicamente. O procedimento mais comum de limpeza mecânica é o jateamento abrasivo seguido de limpeza em ultra-som e autoclavagem. Emprega-se, como etapa complementar da limpeza mecânica, a imersão dos implantes em soluções químicas ácidas para remover eventuais camadas com elevada tensão residual da superfície. Este procedimento utilizado na fabricação dos implantes, além de limpar a superfície, aumenta a sua rugosidade, a qual facilita a atuação dos mecanismos da osseointegração (EMBACHER FILHO, 2004).

Um dos pré-requisitos para se obter sucesso na osseointegração é que os implantes apresentem uma estabilidade primária adequada. É fundamental que no período de cicatrização o implante permaneça imóvel para que não ocorra formação de tecido de cicatrização fibroso na interface osso implante. Para se alcançar a melhor estabilidade possível no momento da cirurgia, os implantes mais utilizados são em forma de parafuso, de paredes externas paralelas (CARVALHO & CARVALHO, 2008).

Para se obter um resultado estético e funcional, o direcionamento da cirurgia passa pelo planejamento reverso, com enceramento de diagnóstico em modelos de estudo no articulador e provados na boca, para se observar qual a posição correta dos implantes, suporte labial, linha do sorriso, tamanho e contorno

dos dentes, para só então confeccionar o guia cirúrgico para otimizar o tratamento (ANDREAZA; FRANCISCHONE JUNIOR e SILVA, 2008).

### **3.4 Sucesso dos implantes**

A instalação de implantes deve ser feita com especial cuidado na fresagem. Devem ser empregadas fresas novas, sem forçar a delicada interface leito-enxerto. Pode ser também recomendável a utilização de macho de rosca. Como em qualquer ocasião é importante procurar a máxima estabilidade primária que, neste caso, é alcançada à custa de osso basal. O uso de próteses provisórias é condição quase sempre indispensável, por permitir ao paciente o convívio social e a atividade profissional. Entretanto, o seu uso exige muito cuidado, porque pressão precoce sobre a área enxertada pode provocar reabsorção, mobilidade e seqüestro do enxerto. Uma prótese provisória com alívio pode ser colocada mais com finalidade estética do que funcional, se existem dentes remanescentes, o provisório pode ser aplicado imediatamente (PALECKIS *et al*, 2005).

Como a largura e a altura do rebordo ósseo disponível são fatores muito importantes para a seleção, instalação, longevidade e estética de implantes é fundamental a utilização quando necessário das técnicas de manipulação do tecido. A restauração final deve orientar a posição do implante e o cirurgião deverá proceder a técnicas de enxertia óssea e tecidual para melhor restabelecer os tecidos duros e moles (BOTTINO *et al*, 2006).

Revisando 129 implantes de titânio em forma de parafuso, instalados em sítios alveolares que foram aumentados através de blocos ósseos autógenos intraorais da sínfise e do ramo foram analisados 50 pacientes com idade variável de

17 a 71 anos com média de 45,4 anos. Após o período de implantação que variou de 6 a 67 meses observou-se a sobrevivência de 96,9%. Com base em observações clínicas e radiográficas concluiu-se que implantes em áreas que foram aumentadas com osso autógeno intraoral apresentam altas taxas de sobrevivência e mínima perda óssea marginal (LEVIN *et al*, 2007).

#### 3.4.1 Sucesso da prótese

A harmonia do sorriso pode ser comprometida pelo incorreto posicionamento tridimensional dos implantes nos arcos dentais. Desde o advento dos implantes osseointegrados se tem aprendido muito a respeito da importância do posicionamento correto da fixação. Este não só facilita a confecção da prótese e reproduz um melhor resultado estético para o paciente como também permite melhor direcionamento das forças axiais transmitidas aos implantes. É também considerado essencial para conservar a estabilidade em longo prazo e, ainda, manter saudáveis os tecidos de suporte (BOTTINO *et al*, 2006).

O enxerto ósseo pode modificar a condição endêntula pré-existente na arcada parcial ou completamente edêntula e, assim também pode afetar o desenho final da prótese (MISCH, 2006).

Os procedimentos envolvidos no tratamento com implantes constituem uma modalidade que quando respeita os princípios biológicos e mecânicos recuperam grande parte da função e estética perdida. Para a confecção de próteses sobre implantes os conceitos de biomecânica se tornam muito importantes e deve-se levar em consideração vários requisitos protéticos como comprimento da prótese em relação ao implante, distribuição, número, extensão do cantiléver, material usado na

superfície oclusal, conexões dos tipos de hexágono externo, interno ou cone morse, união ente implantes e passividade de assentamento de prótese parafusada x prótese cimentada, entre outros (SENDY, 2008).

### 3.4.2 Sucesso estético

Os tecidos moles periimplares apresentam muita semelhança anatômica e fisiológica em relação aos tecidos periodontais. Assim, como nos dentes naturais, é formada em torno dos implantes uma faixa de tecidos moles composta pelo sulco gengival livre, o epitélio juncional e o tecido conjuntivo. Esse espaço biológico é fundamental para proteger a osseointegração e sua dimensão é de aproximadamente 3mm (LINDHE, 1997).

TARNOW *et al* (2000) relatam que um implante de diâmetro 4,1mm na sua plataforma necessita 7mm entre dois dentes adjacentes. A posição mesiodistal do implante depende da largura coronária e cervical dos dentes laterais, da proximidade das raízes e da presença ou não de diastema. Quando existe o propósito de desenvolver ou conservar a integridade da papila interdental a distância de 2mm do nível cervical do implante é sugerido entre o implante e o dente adjacente. No entanto, quando a relação da distância entre implante e dente for reduzida, a altura do osso proximal acarreta em diminuição da altura de papila interdental. Esta distância aumenta para 3mm no mínimo entre dois implantes.

Quanto à estética, o melhor resultado é dado quando o perfil de emergência transversal da restauração do implante condiz com a do dente adjacente. Considerando que as dimensões do tecido mole sejam adequadas, o resultado estético torna-se, então, quase que completamente dependente da

posição do implante. O posicionamento engloba o plano ápico-oclusal, mesiodistal e vestibulo-lingual. No sentido ápico-oclusal, a posição do implante deve estar 2mm a 3mm abaixo da junção amelo-cementária do dente adjacente. No sentido mesiodistal, a centralização é muito importante para propiciar dimensões das papilas interdentais e, também, para se evitar a proximidade do implante com a raiz do dente adjacente. Em relação ao sentido vestibulo-lingual, o limite vestibular da plataforma do implante deve se localizar a 1mm para lingual do ponto de emergência da coroa. Se o implante estiver posicionado muito distante da vestibular vai resultar em uma coroa volumosa na face vestibular sendo desfavorável para a estética e, também, para a higienização. A situação contrária, com o implante muito próximo da vestibular, é difícil se corrigir proteticamente, mesmo com a utilização de pilares angulados (BOTTINO *et al*, 2006).

#### 4. MATERIAIS E MÉTODOS

A análise dos dados foi consubstanciada em Métodos Estatísticos Não Paramétricos e a Análise Descritiva dos Dados através de Medidas de Resumo, Gráficos *Box Plot* e Tabela de Contingência.

A Tabela de Contingência consiste no propósito de estudar a relação entre duas variáveis de classificação. Neste estudo, avaliou-se a associação das 10(dez) variáveis: idade; sexo; tempo entre os tratamentos; região doadora; região receptora; densidade óssea; comprimento do implante; tipo, fixação e união das próteses, no intuito de saber se existe associação entre estas variáveis.

O Gráfico tipo *Box Plot* apresenta o comportamento de variáveis através de medidas de posição e dispersão. O gráfico se resume em 5(cinco) estimativas: mínimo da amostra, 1º Quartil (representa 25% da amostra), Mediana (o valor médio da amostra), 3º Quartil (representa 75% da amostra) e máximo da amostra. As estimativas demonstram a assimetria da distribuição e os dados discrepantes. O 1º Quartil e o 3º Quartil representam o Limite Mínimo e o Limite Máximo da distribuição e os valores compreendidos entre eles são chamados Valores Adjacentes. Estes diagramas são muito úteis em comparações gráficas entre conjuntos de dados, uma vez que possuem alto impacto visual e são fáceis de entender.

A Distância Interquartílica, ou seja, entre Quartis, representa a variabilidade dos dados em estudo. Neste trabalho, a Distância Interquartílica representa o grau de variação entre os tempos entre a fixação do enxerto, fixação do implante e fixação da prótese comparada com a densidade óssea, o sexo, a idade, região doadora, região receptora, dimensão do implante, hexágono, comprimento do

implante e tipo de prótese, objetivando investigar o tempo necessário para realizar todas as fases do tratamento com enxerto autógeno.

A utilização dos métodos não paramétricos é eficaz quando as premissas dos testes de significância paramétrica não são atendidas. Tais premissas são:

- A população a ser estudada possui Distribuição Normal
- As variáveis do estudo proposto são de Nível Intervalar.

Os dados utilizados em estudos de qualquer natureza podem ser classificados em três tipos:

- Dados Nominais: As variáveis em estudo só permitem uma classificação. Seus valores são contados e não medidos.
- Dados Ordinais: As variáveis em estudo, além de permitirem uma classificação, podemos estabelecer uma ordenação entre as classes.
- Dados Intervalares: As variáveis em estudo normalmente possuem uma unidade de medida com uma escala bem estabelecida e permitem operações aritméticas utilizando-se diretamente os seus valores.

A metodologia de teste de hipóteses é desenvolvida para rejeitar a hipótese nula ou crença inicial, consubstanciada nas evidências a partir da amostra e que a hipótese alternativa tenha probabilidade muito alta de ser verdadeira. Entretanto, deixar de rejeitar a hipótese nula não representa uma prova da veracidade da crença inicial. Nunca será possível provar que a hipótese nula é a correta, uma vez que a decisão é baseada somente na informação sobre a amostra,

e não sobre a população inteira. Assim, deixar de rejeitar a hipótese nula é apenas concluir que não existem evidências suficientes para garantir a sua rejeição.

As vantagens de se utilizar Testes de Hipótese Não Paramétricos são:

- A distribuição associada aos dados populacionais são originadas de outras distribuições que não assumem a normalidade, ou seja, distribuições empíricas;
- O tamanho da amostra pode ser pequena, por exemplo, 20 indivíduos, pois os métodos não paramétricos são mais abrangentes.
- Os testes Não-Paramétricos são mais simples de serem efetuados e mais fáceis de serem compreendidos que os testes Paramétricos
- Como não dependem do formato da distribuição da população da qual a amostra é retirada, os cálculos de probabilidade para estabelecer a aceitação ou rejeição da hipótese nula são, na maior parte dos testes não paramétricos, cálculos exatos.

As desvantagens da utilização desta metodologia são:

- Como as restrições dos testes não paramétricos são mais flexíveis implica em conclusões mais gerais do fenômeno em estudo e, com isso, a eficiência do teste é menor em comparação aos testes paramétricos. A correção desta perda é corrigida através do aumento do tamanho da amostra.

- A utilização dos testes não paramétricos implica na perda da informação nos dados quando comparada aos testes paramétricos, ocorrendo à perda do poder do teste.
- Não há procedimentos não paramétricos para avaliação de interações entre fatores de um experimento.

Neste estudo, foram selecionados 15(quinze) pacientes aleatoriamente, através dos prontuários dos pacientes em tratamento pelos alunos do curso de especialização da clínica CLIVO. A construção do banco de dados consiste em registrar os dados referentes ao implante que foi inserido no paciente, enumerando-os em ordem crescente. A partir da seleção, foi utilizado o Teste Não Paramétrico de Sinais de Wald-Wolfowitz para avaliar se os tempos entre os tratamentos foram independentes e o Teste Não Paramétrico Qui Quadrado para investigar a associação entre duas variáveis.

O Teste das Seqüências é um procedimento não paramétrico para testar se os dados são dispostos de forma aleatória ou possuem uma tendenciosidade. A técnica consiste em utilizar a mediana da seqüência, separando a série em duas partições iguais,  $n_1$  e  $n_2$ , onde o primeiro, são valores abaixo da mediana e o segundo, valores acima da mediana. A estatística do teste é:

$T_1$  = número total de seqüências (isto é, número de símbolos iguais)

A rejeição de  $H_0$  implica em poucas seqüências foram encontradas, ou seja,  $T_1$  é pequeno. Em termos de nível de significância  $\alpha$ , rejeitamos  $H_0$  se  $T_1 < w$ , onde  $w$  é o  $\alpha$ -quantil da distribuição de  $T_1$ , que é tabelado.

Para  $n_1$  ou  $n_2$  maior do que 20, pode-se usar a aproximação Normal, onde:

$$\mu = \frac{2n_1n_2}{N} + 1$$

$$\sigma^2 = \frac{2n_1n_2(2n_1n_2 - N)}{N^2(N - 1)}$$

A utilização do Teste Qui Quadrado para avaliar a independência entre variáveis consiste em estudar dois fatores de interesse, cada qual podendo conter dois ou mais níveis. Uma amostra é extraída e as respostas combinadas para as duas variáveis categóricas são colocadas nas casas da Tabela de Contingência, que representam determinados níveis de cada variável.

Na Estatística-Teste para determinar se existe a independência contra a hipótese alternativa de que existe alguma relação entre as duas variáveis categóricas, é utilizada a seguinte equação:

$$\chi^2 = \sum \frac{(f_o - f_e)^2}{f_e}$$

Onde o somatório é utilizado para somar todas as casas das duas variáveis da Tabela de Contingência

$f_0$  = frequência observada ou efetiva localização em uma determinada casa da tabela de contingência  $l \times c$

$f_e$  = frequência teórica esperada em uma determinada casa, se a hipótese nula de independência fosse verdadeira

Assume-se o nível de significância do teste de 95%, ou seja, a probabilidade da hipótese nula for falsa, quando esta é verdadeira é de 95%

O cálculo para determinação dos graus de liberdade da Distribuição Qui Quadrado: na utilização do teste é

$$(Gf = (linhas - 1) (colunas - 1)$$

O p-valor é o menor nível de significância que conduz à rejeição da hipótese nula com os dados fornecidos. A determinação do p-valor é fundamental para o tomador de decisões escolher se o estudo proposto é significativo. Caso contrário, a imposição do nível de significância é recomendado arbitrariamente

## 4.1 Resultados

**Tabela 1:** Tempo entre os tratamentos

	Enxerto- Implante	Implante- Prótese	Enxerto- Prótese
Média	7,22	14,1	21,77
Mediana	7,2	12,23	18,6
Desvio Padrão	2,46	6,39	7,42
Mínimo	2,3	7,23	14,87
Máximo	11,13	27,43	36,7
1o Quartil	5,17	10,03	16,37
3o Quartil	9,23	14,07	23,03

Pode-se perceber que, em média, o tempo entre a fixação do enxerto e a aplicação dos implantes foi de 7 meses e 7 dias, enquanto que o tempo entre a aplicação do implante e a prótese final foi de 14 meses e 3 dias e o tempo entre a fixação do enxerto e a inserção da prótese final foi de 21 meses e 23 dias.

A Mediana é o valor que distribui os dados em dois grupos distintos, ou seja, determina dois grupos de pacientes: os que tiveram o intervalo de tempo 50% mais rápidos e o restante mais devagar. O valor que representa 50% dos pacientes considerando o tempo entre o enxerto e implante foi de 7 meses e 6 dias, enquanto que no tempo entre implante e prótese final foi de 1 ano e 7 dias e tempo entre o enxerto e a prótese final foi de 18 meses e 18 dias.

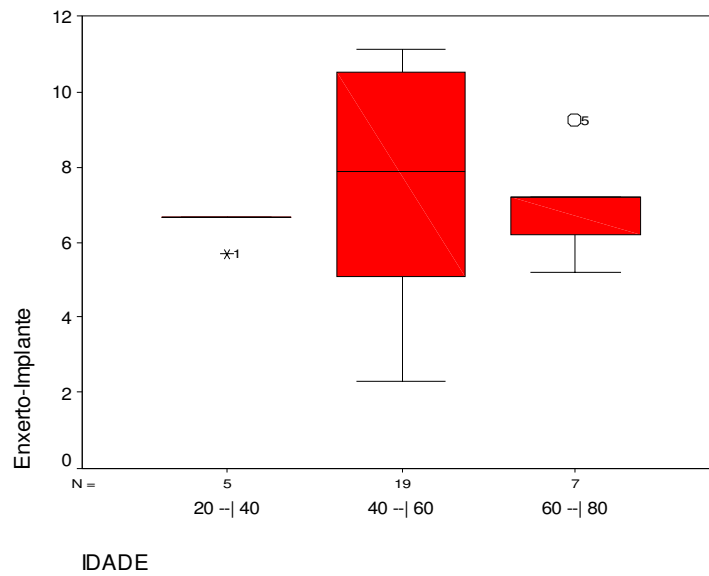
O Desvio Padrão mede a variação dos dados no determinado grupo. Assim, o tempo entre enxerto e implante variou em 2 meses e 14 dias, enquanto que no tempo entre implante e prótese final variou em 6 meses e 12 dias e entre o enxerto e a prótese final variou em 7 meses e 13 dias.

O 1o Quartil representa a distribuição de 25% dos dados coletados, ou seja, são o grupo de pacientes que realizaram o tratamento 25% mais rápidos. Assim, o tempo entre enxerto e implante possui no 1o Quartil, 5 meses e 5 dias, enquanto que o tempo entre o implante e a prótese final foi de 10 meses e 1 dia e entre o enxerto e a prótese final 16 meses e 11 dias. O 3o Quartil representa o grupo de pacientes que tiveram o intervalo de tempo entre os tratamentos 25% mais lentos. Assim, o 3o Quartil do tempo entre enxerto e implante foi de 9 meses e 7 dias, enquanto que o tempo entre implante e prótese final foi de 1 ano, 2 meses e 2 dias e o 3o grupo foi de 1 ano, 11 meses e 1 dia.

**Tabela 2:** Resultados do teste de independência entre os tempos entre tratamentos

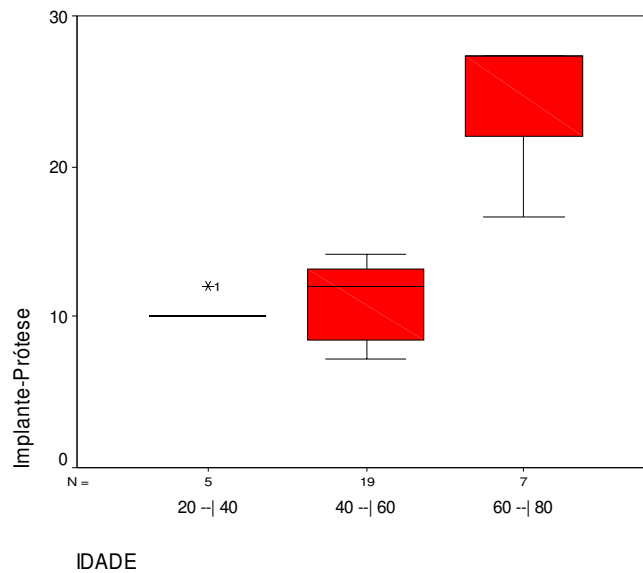
	Estatística-Teste	Significância
Enxerto-Implante	-4,38	0,00
Implante-Prótese	-5,11	0,00
Enxerto-Prótese	-5,12	0,00

Assim, pode-se afirmar que, com Significância nula que existe evidências estatisticamente significativas de que as variáveis são independentes.



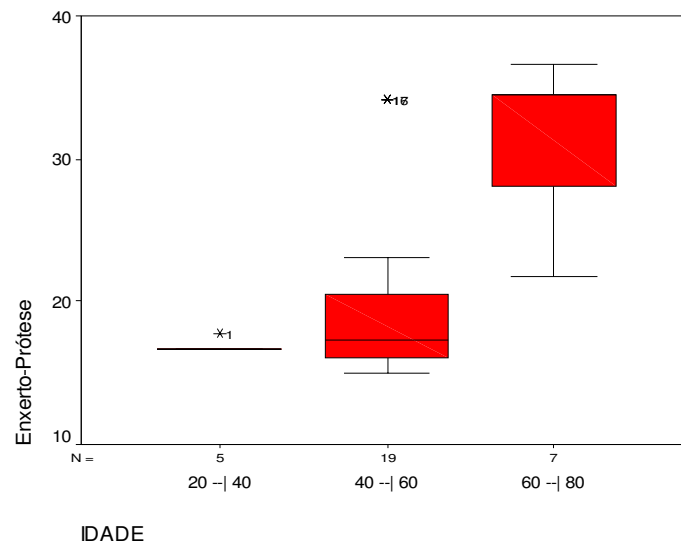
**Gráfico 1:** Diagrama *box plot* da relação idade e tempo entre o enxerto e o implante

Pelo gráfico 1, pode-se perceber que o grupo 40 a 60 anos leva mais tempo para aplicar o implante após a fixação do enxerto que os demais grupos. Os outros dois levam um tempo semelhante, entre 6 e 8 meses para aplicar o implante. A variação de tempo entre os procedimentos foi mais discrepante nas idades 40 a 60 anos, tendo a sua distribuição simétrica.



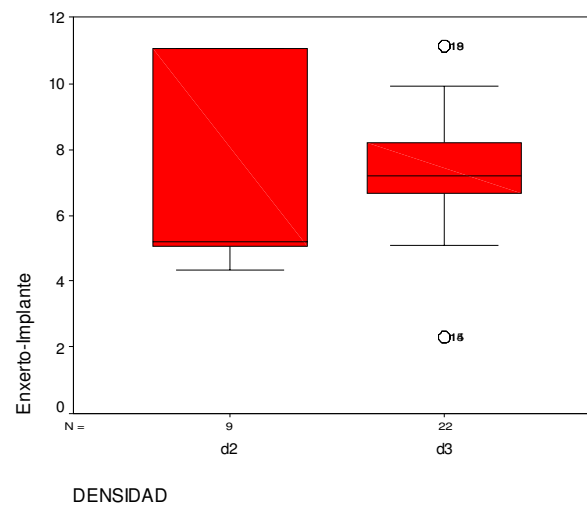
**Gráfico 2:** Relação entre idade e o tempo entre Implante e Prótese

Pode-se perceber que as idades entre 60 e 80 anos levaram um tempo maior para passar da fixação dos implantes e a fixação da prótese. As idades entre 20 e 40 anos levaram menor tempo. A distribuição dos dados de idades 40 a 60 anos e 60 a 80 anos foram homogêneas, ou seja, existe pouca variação nas duas classes de idades.



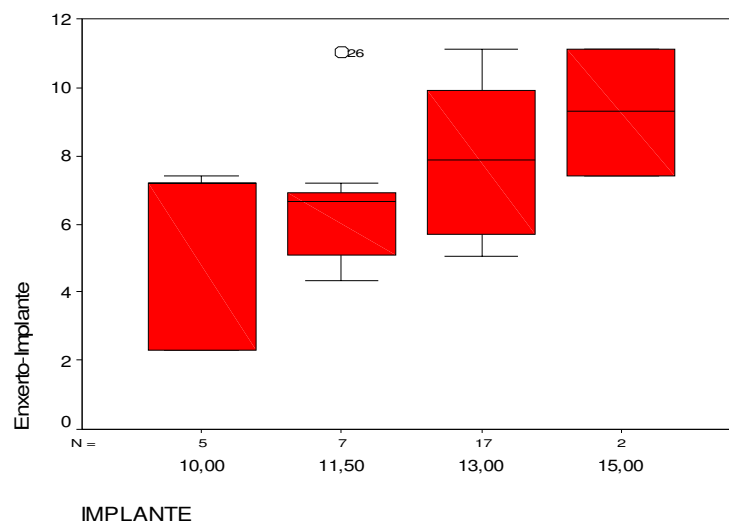
**Gráfico 3:** Relação entre idade e o tempo entre enxerto e prótese

O grupo de idades 40 a 60 anos se tratou em um intervalo de tempo menor do que os demais, enquanto que entre 60 a 80 anos levou mais tempo para fixar a prótese.



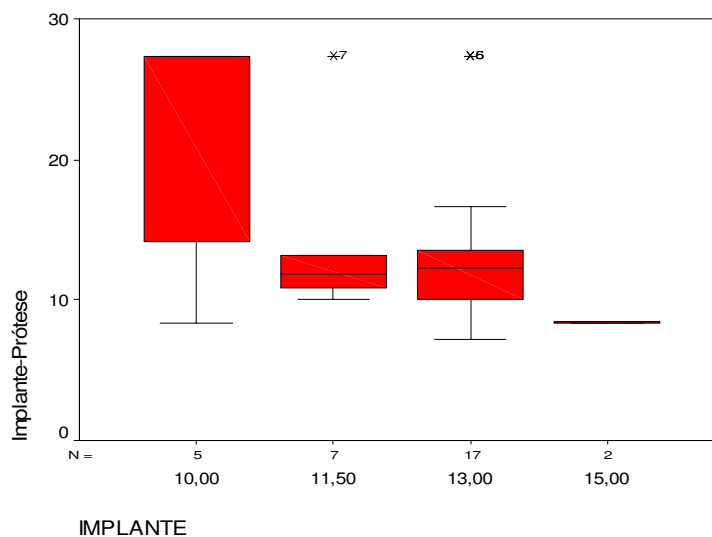
**Gráfico 4:** Relação entre densidade óssea e o tempo entre enxerto e implante

Assim, pode-se perceber que a densidade óssea que teve menor intervalo de tempo entre a aplicação do enxerto e a fixação do implante foi D2, sendo que o implante 18 teve um comportamento atípico na densidade D3, que pode ser considerado um caso particular desta distribuição de dados, assim como o implante 15. O maior intervalo de tempo foi na região D2. A variabilidade da densidade D2 foi maior do que a variabilidade de D3. Nota-se um comportamento assimétrico na densidade D3, onde a maioria se encontra com tempos maiores que o mínimo da distribuição.



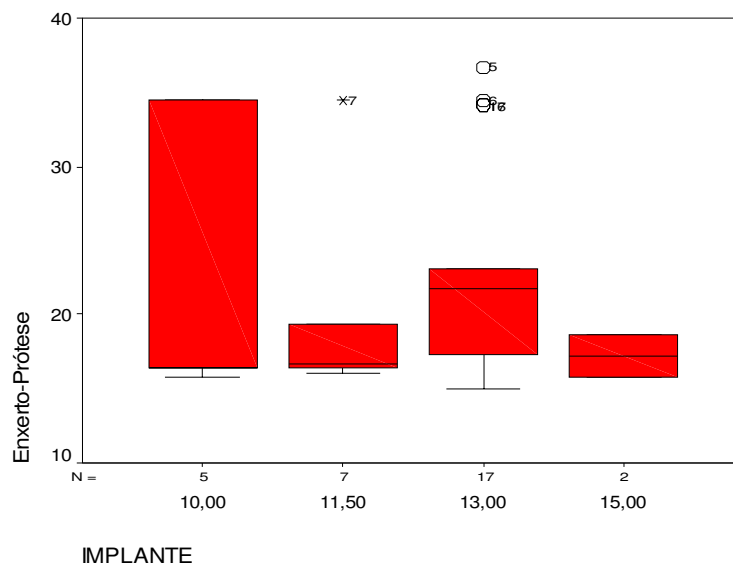
**Gráfico 5:** Relação comprimento do implante e o tempo entre enxerto e implante

Assim, pode-se concluir que o comprimento 10mm foi o que apresentou menor intervalo de tempo enquanto o comprimento 15mm apresentou o maior. A maior variabilidade foi dos implantes de 10mm.



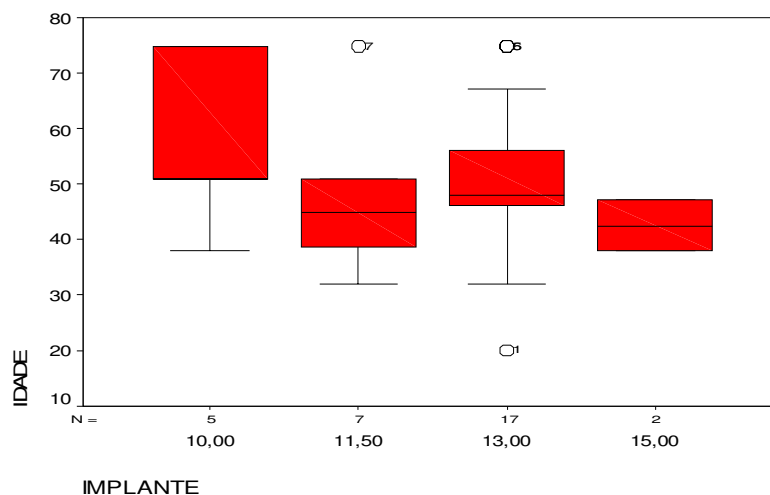
**Gráfico 6:** Relação entre comprimento do implante e o tempo entre implante e prótese

Assim, pode-se perceber que o maior tempo foi do comprimento 10 mm enquanto o menor foi do comprimento 13 mm. A maior variabilidade foi o comprimento 10mm.



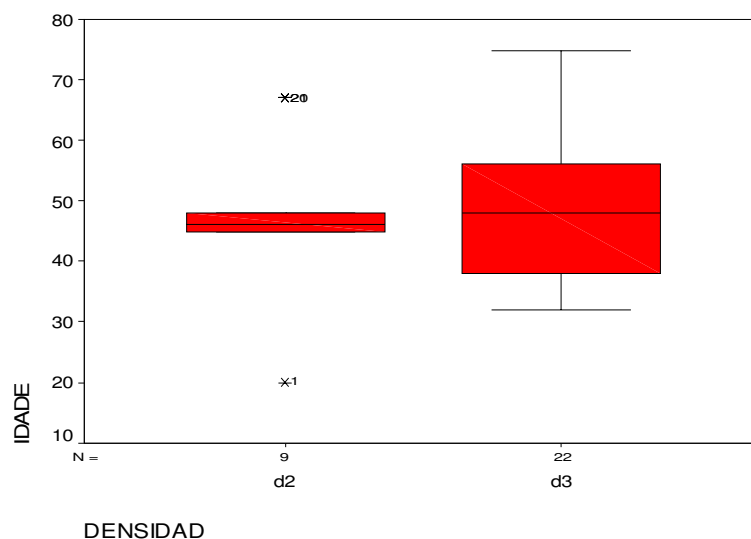
**Gráfico 7:** Relação entre comprimento do implante e o tempo entre enxerto e prótese

Assim, pode-se perceber que o maior intervalo de tempo entre os tratamentos foi do comprimento 10 mm enquanto o menor foi 13mm. A maior variabilidade foi do comprimento 10 mm.



**Gráfico 8:** Relação entre comprimento do implante e idade

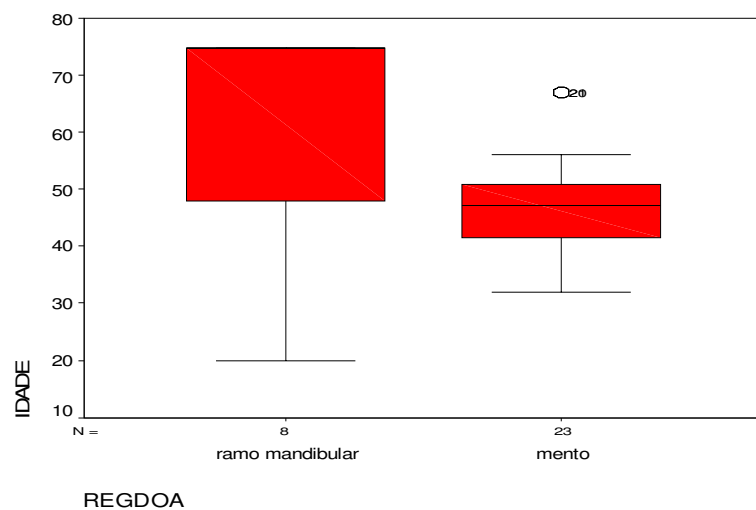
Assim, pode-se perceber que os pacientes mais novos tiveram a fixação do implante com comprimento 11,5 e 13 mm e os pacientes mais idosos tiveram a fixação do implante de comprimento 10 mm. Pacientes de idades intermediárias, entre 30 e 50 anos, tiveram a aplicação de implantes de comprimentos 15mm e 11,5mm. A maior variabilidade foi o comprimento 10mm, enquanto que os outros comprimentos foram considerados quase semelhantes.



**Gráfico 9:** relação entre densidade óssea e idade

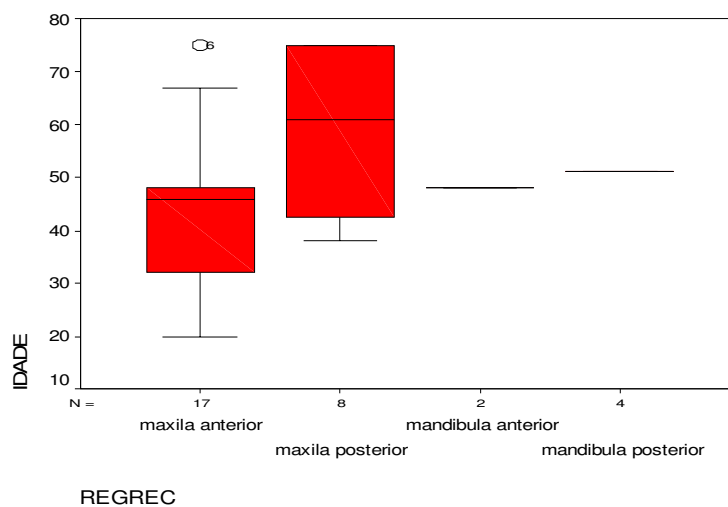
Assim, os pacientes mais idosos e mais novos registraram a ocorrência de densidade D3 onde necessitou do tratamento. As idades entre 40 e 50 anos necessitaram de tratamento na densidade óssea D2, exceção do implante 1 e implante 20, que pertencem aos pacientes de idades 20 e 70 anos.

A maior variabilidade foi da densidade D3.



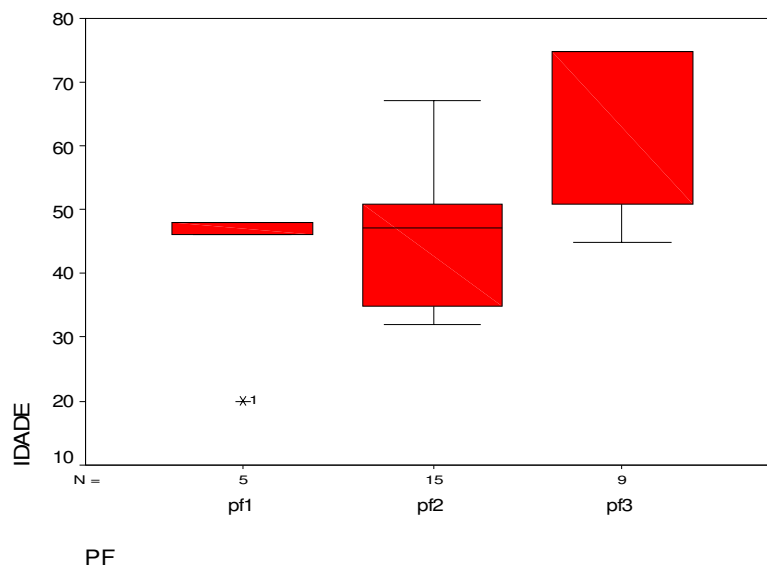
**Gráfico 10:** Relação entre região doadora e idade do paciente

Assim, as pessoas de idades mais novas e mais idosas doaram enxerto da região do ramo mandibular, enquanto que as pessoas entre idades 30 e 55 anos doaram enxerto da região do mento.



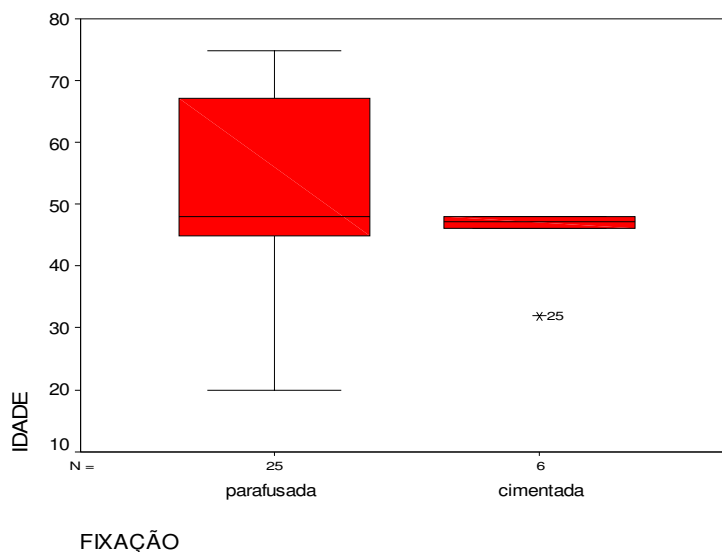
**Gráfico 11:** Relação entre região receptora e idade do paciente

Assim, pode-se dizer que os pacientes mais idosos tiveram a região receptora na maxila posterior enquanto que os pacientes mais novos tiveram a região receptora na maxila anterior. Na mandíbula anterior e posterior apenas um indivíduo cada teve esta região enxertada, com idades entre 40 e 60 anos.



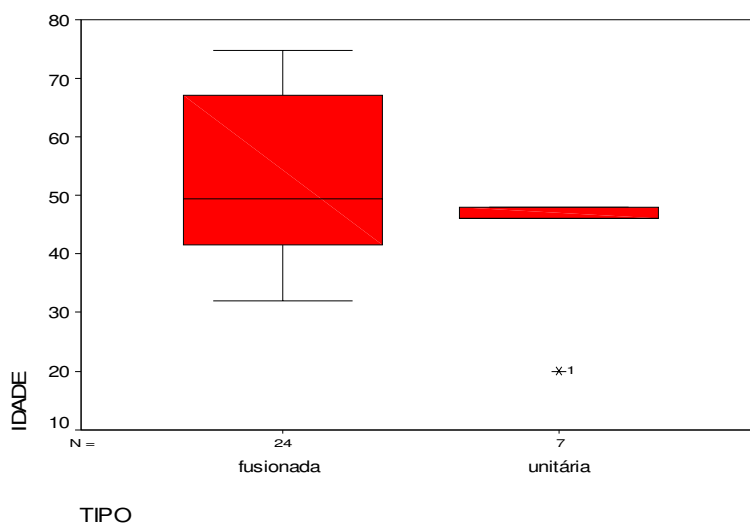
**Gráfico 12:** Relação entre prótese fixa e idade do paciente

Assim, os pacientes mais idosos tiveram o tipo de prótese PF3, enquanto que os pacientes mais novos tiveram o tipo de prótese PF2 e pacientes com idades entre 40 e 50 anos tiveram o tipo de prótese PF1, exceto o implante 1, de idade 20 anos.



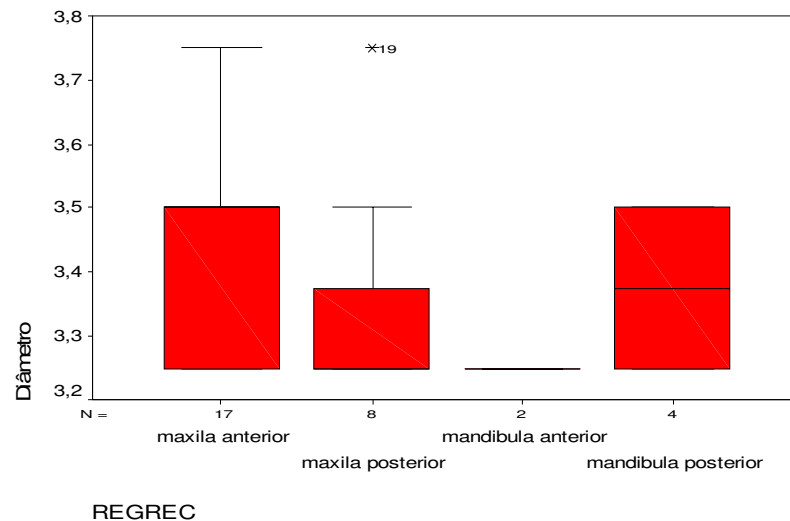
**Gráfico 13:** Relação entre fixação da prótese e idade.

Assim, pode-se perceber que a prótese parafusada predomina entre os pacientes mais novos e mais idosos, enquanto que pacientes entre 40 e 50 anos fixaram prótese cimentada.



**Gráfico 14:** Relação entre união de prótese e idade do paciente

Assim, pode-se perceber que os pacientes mais novos e mais idosos fixaram prótese fusionada enquanto que os pacientes entre 40 e 50 anos fixaram prótese unitária.



**Gráfico 15:** Relação entre diâmetro do corpo do implante e região receptora

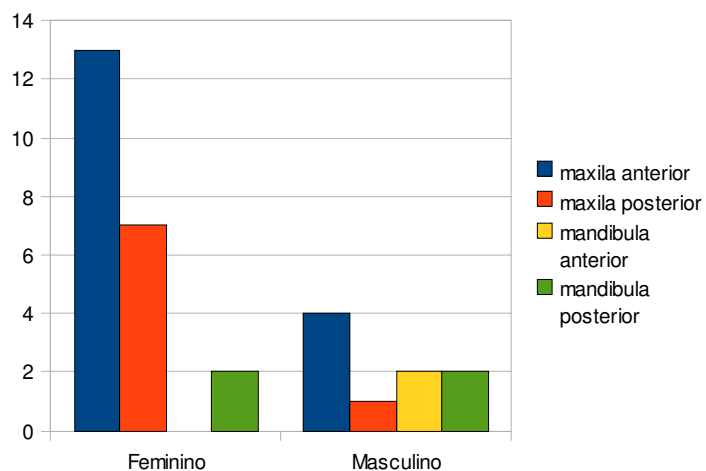
Assim, pode-se dizer que somente a maxila anterior recebeu o diâmetro maior que o restante, enquanto que o menor diâmetro não pode ser definido por todas as regiões terem um mínimo igual. As variabilidades da maxila anterior e da mandíbula posterior são iguais e a mediana da mandíbula posterior divide os implantes por igual, significando que a distribuição é simétrica.

**Tabela 3:** Distribuição de freqüência entre sexo e região receptora

	maxila anterior	maxila posterior	mandibula anterior	mandibula posterior	Total
Feminino	13	7	0	2	22
Masculino	4	1	2	2	9
Total	17	8	2	4	31

**Tabela 4:** Resultados do teste de hipóteses

Estatística Teste	g.l.	Significância
7,05	3	0,07

**Gráfico 16:** Comparativo entre sexo e região receptora

Assim, pode-se dizer que a proporção determinante que recebeu implantes na maxila anterior e posterior é o sexo feminino com 88% e 76% respectivamente. Nas outras variáveis, a mandíbula anterior foi a região que recebeu

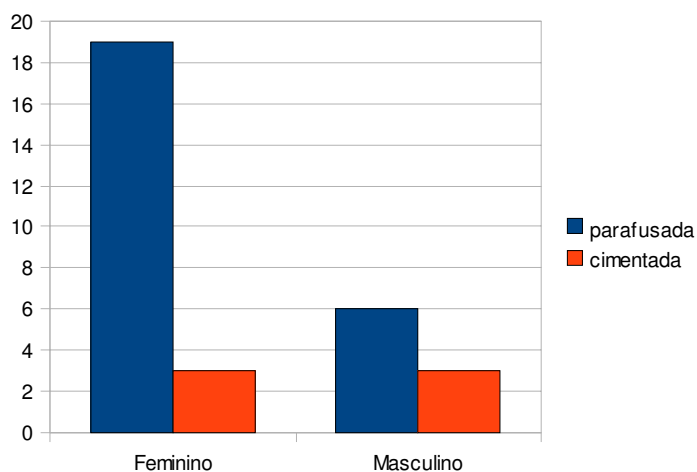
implante em 100% do sexo masculino e 50% para cada sexo na mandíbula posterior. O teste Qui Quadrado apresentou que não existe evidência estatisticamente significativa de que há uma associação entre sexo e região receptora.

**Tabela 5:** Distribuição de frequência entre sexo e fixação da prótese parafusada ou cimentada

	parafusada	cimentada	Total
Feminino	19	3	22
Masculino	6	3	9
Total	25	6	31

**Tabela 6:** Resultados do teste de hipóteses

Estadística Teste	g.l.	Significância
1,59	1	0,21



**Gráfico 17:** Comparativo entre sexo e fixação da prótese

Assim, 76% que utilizaram prótese parafusada são mulheres e 50% de cada sexo utilizou prótese cimentada. O teste Qui Quadrado apresentou que não

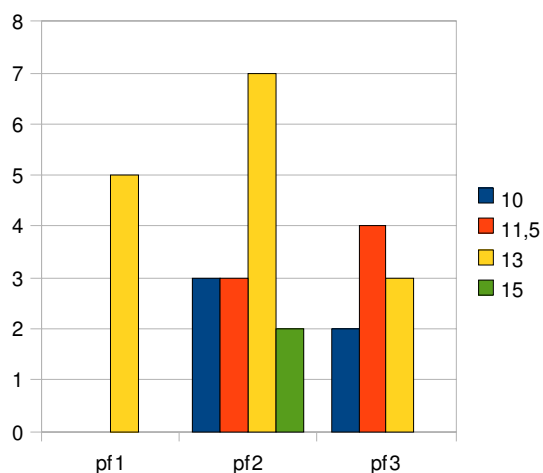
existe evidências estatisticamente significativa para afirmar que existe associação entre sexo e fixação de prótese parafusada ou cimentada.

**Tabela 7:** Distribuição de freqüência entre comprimento do implante e prótese fixa

	10	11,5	13	15	Total
pf1	0	0	5	0	5
pf2	3	3	7	2	15
pf3	2	4	3	0	9
Total	5	7	15	2	29

**Tabela 8:** Resultados do teste de hipóteses

Estatística Teste	g.l.	Significância
8,69	6	0,19



**Gráfico 18:** Comparativo entre tipo de prótese e comprimento do implante

Assim, pode-se dizer que 60% dos implantes de comprimento 10mm usaram prótese PF2; 57% dos implantes de comprimento 11,5mm usaram prótese PF3; 47% dos implantes de comprimento 13mm usaram prótese PF2 e 100% dos

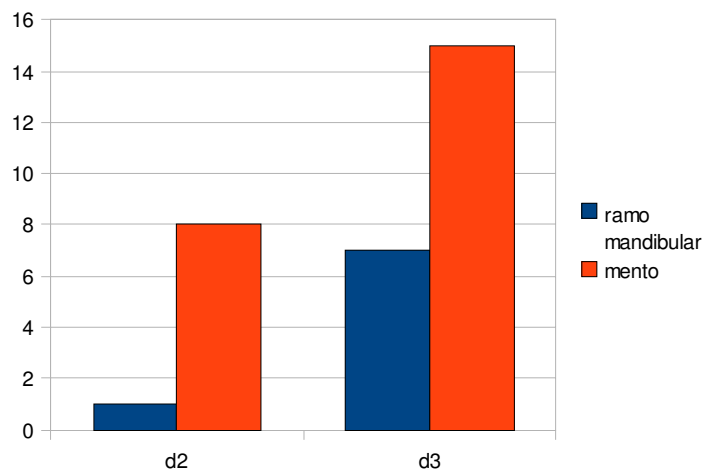
implantes de comprimento 15mm usaram prótese PF2. O teste Qui Quadrado apresentou que não existe evidência estatisticamente significativa de que há associação entre o tipo de prótese fixada e o comprimento do implante.

**Tabela 9:** Distribuição de freqüência entre densidade óssea e região doadora

	ramo mandibular	mento	Total
d2	1	8	9
d3	7	15	22
Total	8	23	31

**Tabela 10:** Resultados do teste de hipóteses

Estatística Teste	g.l.	Significância
1,43	1	0,23



**Gráfico 19:** Comparativo entre densidade óssea e região doadora

Assim, pode-se dizer que 88% dos enxertos doados da região do ramo mandibular foram da densidade D2 e 65% dos enxertos doados da região do mento foram da densidade D3. O teste Qui Quadrado mostrou que não existem evidências

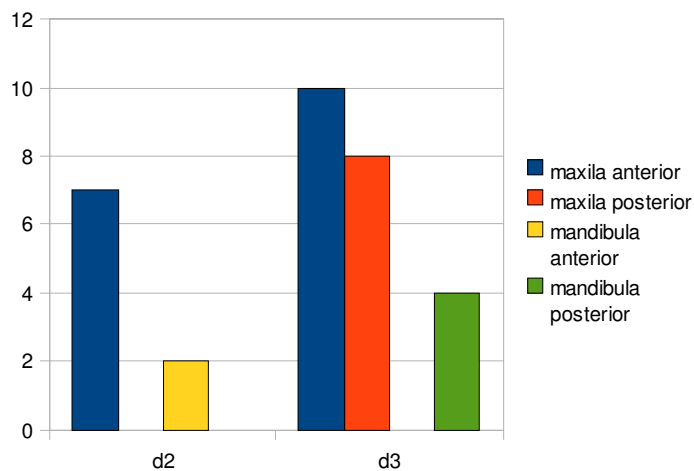
estatisticamente significativas de que existe associação entre densidade óssea e região doadora.

**Tabela 11:** Distribuição de freqüência entre densidade óssea e região receptora

	maxila anterior	maxila posterior	mandibula anterior	mandibula posterior	Total
d2	7	0	2	0	9
d3	10	8	0	4	22
Total	17	8	2	4	31

**Tabela 12:** Resultados do teste de hipótese

Estadística Teste	g.l.	Significância
11,02	3	0,012



**Gráfico 20:** Comparativo entre densidade óssea e região receptora

Assim, 59% da região receptora maxila anterior foi da densidade D3;100% das regiões receptoras maxila posterior e mandíbula posterior foram da densidade D3;100% da região receptora da mandíbula anterior foram da densidade D2. O teste

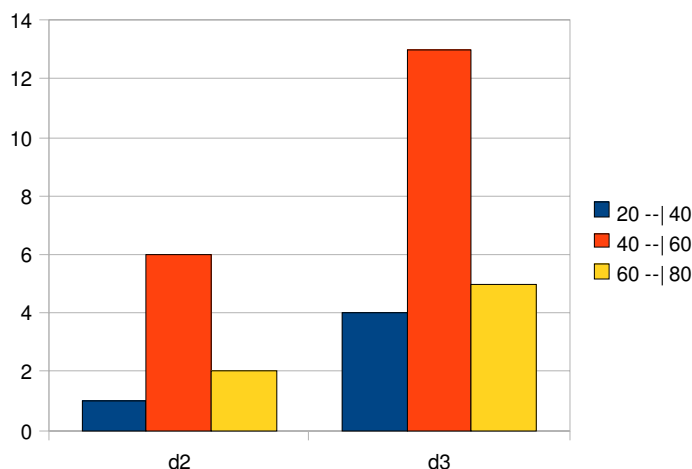
Qui Quadrado mostrou evidências estatisticamente suficientes de que existe associação entre densidade óssea e região receptora.

**Tabela 13:** Distribuição de freqüência entre idade e densidade óssea

	20 --  40	40 --  60	60 --  80	Total
d2	1	6	2	9
d3	4	13	5	22
Total	5	19	7	31

**Tabela 14:** Resultados do teste de hipóteses

Estadística Teste	g.l.	Significância
0,26	2	0,88



**Gráfico 21:** Comparativo entre densidade óssea e idade

Assim, pode-se dizer que 80% dos implantes fixados entre as idades 20 a 40 anos foram na densidade D3, 68% dos implantes fixados entre as idades 40 e 60 anos foram na densidade D3 e 71% dos implantes fixados entre as idades 60 e 80 anos foram na densidade D3. O teste Qui Quadrado mostrou que não existem

evidencias estatisticamente suficientes para associaçao entre densidade ossea e idade.

## 5. DISCUSSÃO

Segundo Magini & Schiochett (1999), a ortopedia já usava metais para imobilização de fraturas desde o século XIX e com a Guerra Civil Americana (1861-1865) incrementou o emprego de fixação metálica, sendo muitas vezes mal sucedidas. A 1ª Guerra Mundial promoveu avanços consideráveis na metalurgia e no desenvolvimento de ligas metálicas e em função da resistência à corrosão na década de 1930, que preconizou o uso de ligas cromo-cobalto, nas próteses parciais removíveis odontológicas. Na década de 1940, surgiram os primeiros implantes em forma de parafuso e os implantes convencionais subperiostais (1943), agulhadas (1961) e laminados (1967), todos apresentando fibrointegração e não osseointegração, o que veio a surgir somente com as pesquisas de Branemark a partir de 1952, inicialmente em ossos de coelhos, mais tarde em cães e culminou com a descoberta do implante de titânio para tratamento do edentulismo.

No passado usou-se diversos tipos de implantes orais como os laminados, os agulhados e os subperiostais, os quais eram precariamente documentados apesar de profissionais que os instalavam dizerem-se implantodontistas. Somente quando se cortou cuidadosamente o osso não descalcificado e o implante de titânio sem separação prévia da ancoragem e provou-se haver contato direto entre osso e implante, ficou comprovado cientificamente a osseointegração (ALBRECKTSSON, 1980; SCHROEDER *et al*, 1981).

A reparação óssea para reabilitações parciais com áreas doadoras intraorais pode ser do mento ou da região retromolar, os quais reparam-se de maneira diferente por serem de ossos corticomedulares e corticais respectivamente

(ALBREKTSSON, 1980; KUABARA, VASCONCELOS & CARVALHO, 2000; MISCH, 2000; PALEKIS et al, 2005; PIKOS, 2005).

Os enxertos devem ser fixados ao sítio receptor por parafusos de fixação, que funcionam melhor que os fios ou placas de osteossíntese, podendo os parafusos ser em número de 1 (BECKERS & FREITAG, 1980; CRANIN et al, 2001; PIKOS, 2005) ou 2 parafusos (BECKERS & FREITAG, 1980; MISCH, 1996; SCHWARTZ-ARAD & LEVIN, 2005; PIKOS, 2005), sendo que os autores afirmam ser essa última situação mais viável por evitar que o bloco se rotacione podendo formar tecido fibroso ou reabsorver-se.

Levando em consideração que o grande avanço na história dos enxertos ósseos foi devido a conflitos armados, revoluções e guerras em períodos em que as tentativas de reconstruções ósseas levaram a estudos e experimentos para tentar reconstruir partes perdidas da estrutura esquelética. Foi na primeira metade do século XX, que houve um avanço no uso de enxertos em estudos conduzidos por nomes como Ollier, Barth, Axhansen, Gallie & Robertson, Mowlen, Fagili, Urist *et al*, entre outros, que se apresentam nas revisões de histórico de enxertos ósseos (KUABARA, VASCONCELOS e CARVALHO, 2000).

Breine & Branemark (1980) foram os pioneiros a avaliarem o uso de enxertos autógenos para incremento da reconstrução de rebordos atróficos com o objetivo de instalação de implantes osseointegrados. Posteriormente, surgiram diferentes técnicas de reconstrução para reabilitação de pacientes, parcial ou totalmente desdentados que apresentavam deficiência de osso alveolar e uma grande variedade de abordagem cirúrgica específica tem sido descritas com sucesso nas tentativas de ganho dimensional de tecido ósseo nos maxilares atróficos, a partir de transplantes ósseos autógenos. Fatores como morbidade, extensão do defeito,

localização no maxilar, idade do paciente, taxa de reabsorção, tempo de terapia, considerações sobre estética e taxa de sobrevivência dos implantes orientam as escolhas das opções cirúrgicas.

Com base na literatura de enxertos ósseos autógenos intraorais, verifica-se que as áreas doadoras mais usadas referem-se às regiões da sínfise e do ramo/corpo mandibular; isso é devida à quantidade e qualidade óssea dessas regiões e a facilidade de acesso cirúrgico (MISCH, 1996; CRANIN *et al*, 2001; SCHUWARTZ-ARAD & LEVIN, 2005).

Misch (2006) ressalta que a perda dentária leva também à perda óssea em volume e na organização interna e como já havia observado Wolf, à alteração na forma e função do osso ou apenas na função é seguida de alterações arquitetônicas internas e externas. Estas alterações podem ser modificadas com a volta à função proporcionada pela enxertia e implantação.

A enxertia realizada com osso autógeno intraoral apresenta vantagens sobre as extraorais pela proximidade entre os sítios doador e receptor, menor tempo de cirurgia e anestesia com menor morbidade, reduzindo desconforto e custos (MISCH, 1996; PIKOS, 2005).

Quando o tecido queratinizado é insuficiente ou mal distribuído, a utilização de enxerto epitélio-conjuntivo oferece a possibilidade de se criar uma área queratinizada em torno dos implantes (BORGHETTI & MONNET-CORTTI, 2002).

O paciente submetido a procedimento de enxerto ósseo deve ser cuidadosamente acompanhado durante todo o período pós-operatório. O tempo necessário para a reparação e instalação dos implantes, que pode variar de 5 a 6 meses (FRANCISCHONE, 2006).

A instalação de implantes em cristas ósseas alveolares que foram submetidas a enxertos ósseos em bloco originários de áreas intrabuciais apresenta eficiência técnica com bons resultados clínicos e os enxertos ósseos se integram em um período de 3 a 6 meses. Antes de inserir os implantes espera-se um período de cicatrização suficiente para o enxerto ser incorporado ao rebordo alveolar. Este período deve ser de no mínimo 4 meses para o local receptor maxilar, e de 5 a 6 meses para o mandibular, aproveitando-se do estímulo que o implante provoca na preservação óssea. A reabsorção da área regenerada cessa após a inserção dos implantes (MISCH & MISCH, 2000).

Analisando as referências estatísticas encontradas na amostra pesquisada verifica-se que o tempo entre a fixação dos enxertos e a inserção dos implantes ficou um pouco acima da média da literatura descrita, porém dentro de um tempo que não levou ao comprometimento estrutural desses sítios implantados, o que permite afirmar que quando estes implantes foram inseridos no rebordo ósseo apresentou uma morfologia que permitiu uma boa estabilidade primária para realizar a osseointegração.

A revascularização do enxerto é mais rápida no osso esponjoso, por apresentar amplos espaços medulares, já nos corticais primeiramente ocorre atividade osteoclástica para abrir caminho para vasos sanguíneos e células osteogênicas (ALBREKTSSON, 1980; KLASSMANN *et al*, 2006).

Para se alcançar uma cicatrização adequada na área enxertada, a ferida tem que estar imobilizada, não podendo ser perturbada por fatores físicos como traumas repetidos ou temperaturas elevadas, daí tomar cuidado com provisórios

móveis ou brocagem com pouca irrigação (BRANEMARK *et al*, 1987; SCHWARTZ-ARAD & LEVIN, 2005).

Os enxertos autógenos se incorporam e remodelam-se podendo providenciar funções de reparo como osteogênese, osteoindução e osteocondução e é de grande importância que após a consolidação da enxertia traga preenchimento com osso vital e pouca perda em volume (CYPHER & GROSMAN, 1996).

O osso das regiões mandibulares doadoras de enxerto, por terem origem intramembranosa se revascularizam e se incorporam mais rápido (MISCH, 1996; MATHIAS *et al*, 2003), ou seria a arquitetura córticomédular do osso o fator mais relevante nesta incorporação ao leito receptor (LIRA, NARY FILHO e MATSUMOTO, 2006).

A instalação de implantes deve ser realizada com especial cuidado na fresagem. Devem ser utilizadas fresas novas sem forçar a delicada interface leito-enxerto. Deve sempre se buscar a melhor estabilidade primária alcançando o osso basal. Os procedimentos de aumento do rebordo alveolar devem ser sensíveis à técnica e experiência do operador, e a sobrevivência do implante está mais relacionada ao osso residual, que suporta o implante, que o material de enxertia utilizado. Estudos mais aprofundados, longitudinais e multicêntricos são necessários para prover informações da sobrevivência dos implantes em osso enxertado (VASCONCELOS; PETRILLI e PALECKIS, 2006; AGHALOO & MOY, 2007).

O tecido ósseo é um tipo de tecido conjuntivo formado por células (osteócitos, osteoblastos e osteoclastos) e matriz óssea, e todos os ossos são revestidos interna e externamente por membranas que possuem células osteogênicas: o perióstio e o endóstio. Vale ressaltar que haja especial cuidado ao

se manipular o retalho para preservar o periósteo, que através de suas células osteogênicas revascularizam e nutrem o enxerto (LINDHE, 1997).

A regeneração óssea desencadeia uma série de eventos iniciando-se com a liberação dos fatores de crescimento, os quais estimulam a atividade celular, tanto no enxerto como na invasão de células provenientes do sítio receptor, promovendo fases desde a inflamação inicial até a completa remodelação (ALBREKTSSON, 1980; CYPHER & GROSSMAN, 1996; MARX, 1999).

A extensão da cicatrização e regeneração envolve os osteoblastos sobreviventes do enxerto e os oriundos da área receptora, os quais secretam a matriz óssea, tanto na interface quanto no interior do enxerto (CYPHER & GROSSMAN, 1996; TOLEDO FILHO; MARZOLA & SANCHEZ, 2001).

Na reparação óssea o osso não vital reabsorvido é substituído por novo osso, que inicialmente possui pouca integridade estrutural. O reparo tem início na periferia e na interface, evoluindo para o centro do enxerto e ao finalizar apresenta endósteo e periósteo desenvolvidos (ALBREKTSSON, 1980; DAVIES, 2002; KLASSMAN et al, 2006).

O enxerto autógeno é o mais indicado para reconstrução dos rebordos maxilares e mandibulares, transportando células vivas e reparando mais rapidamente. Podendo o enxerto autógeno ser de osso cortical ou medular, sendo que o medular tem as cinco características do enxerto ideal, sendo osteogênico, osteoindutivo, osteocondutivo, não imunogênico e não patogênico. O enxerto de osso cortical apresenta grande resistência inicial e pouca atividade osteoindutora e osteocondutora. Nos enxertos autógenos o doador e o receptor são a mesma pessoa, os homogêneos são entre duas pessoas da mesma espécie e os heterogêneos são entre espécies diferentes. nos enxertos aloplásticos a origem é

mineral ou sintética (ALDECOA, 1996; CHIARELLI *et al*, 2003; NEUGEBAUER; KOURY e ZÖELER, 2007).

A revascularização do enxerto se dá a partir do leito receptor, o qual deve ser descorticalizado e o enxerto fixado a este através de parafusos e os espaços vazios entre o enxerto e o leito receptor devem ser preenchidos com osso particulado (CRANIN *et al*, 2001; PICOSE, 2004; PALECKIS *et al*, 2005; CHIAPASCO & ROMEO, 2007).

Para reconstrução de pequenas e médias perdas ósseas as áreas intraorais indicadas são o mento, a área retromolar e o tuber, destacando-se que o mento oferece quantidade e qualidade óssea cortical e medular. A área doadora do ramo mandibular apresenta como vantagem pequena taxa de reabsorção quando relacionada a implantes osseointegrados e reabsorvem menos que os enxertos extraorais (KUABARA, VASCONCELOS & CARVALHO, 2000; SCARSO FILHO; BARRETO & TUNES, 2001).

Enxertos autógenos removidos da sínfise mandibular possuem excelente qualidade e quantidade suficiente para até 3 dentes. É sugerida também a remoção da área do ramo mandibular. Na área doadora do mento o bloco é córtico esponjoso e a osteotomia é feita com brocas de fissura e o bloco é removido com o auxílio de cinzel e martelo, e depois de removido as arestas cortantes são arredondas e o bloco remodelado conforme o defeito ósseo (MISCH, 1996; KUABARA, VASCONCELOS e CARVALHO, 2000; CRANIN *et al*, 2001; RAGHOEBAR *et al*, 2007).

Já a remoção do bloco do ramo é feita com broca de fissura pequenas que delimitam seu desenho e a osteotomia inferior é realizada com broca esférica, todas são em peça de mão reta ou se usa uma serra oscilatória, e durante a remoção do

bloco deve-se apoiar a borda inferior da mandíbula para evitar dano à articulação têmporo mandibular ou a fratura do ângulo da, e esse bloco removido do ramo é essencialmente cortical (MISCH, 1996; KUABARA, VASCONCELOS e CARVALHO, 2000; CRANIN *et al*, 2001; RAGHOEBAR *et al*, 2007).

A brocagem e implantação ocorrem na união entre o enxerto e a área receptora e especial cuidado na brocagem e instalação devem ser tomados para se evitar o deslocamento do enxerto incorporado, e após a sua inserção o implante faz com que haja estimulação no sítio, mantendo volume e distribuindo a transmissão de forças. Para melhorar a estabilidade e osseointegração os implantes são em forma de parafuso, apresentando roscas e suas superfícies recebem tratamentos para aumentar sua rugosidade, e para ocorrer a osseointegração é de fundamental importância que os implantes inseridos apresentem estabilidade primária adequada e que permaneçam imóveis. Especial cuidado deve ser tomado na fresagem usando-se fresas novas e procurando a máxima estabilidade primária, alcançada às custas do osso basal (MISCH, 1996; MISCH, 2000; DAVIES, 2003; EMBACHER FILHO, 2004; PALECKIS *et al*, 2005; CARVALHO & CARVALHO, 2008).

A largura e altura do rebordo ósseo são fatores importantes para orientar a posição do implante, e os implantes inseridos em áreas que foram aumentadas, através do enxerto ósseo intraoral, apresentam altas taxas de sobrevivência e mínima perda óssea marginal, sendo que o enxerto ósseo afeta também o desenho final da prótese, recuperando grande parte da função e estética perdidas, atendendo aos conceitos de biomecânica e requisitos protéticos (BOTTINO *et al*, 2006; MISCH, 2006; LEVIN *et al*, 2007; SENDY, 2008).

Conjuntamente à confecção de prótese, pode-se necessitar de manipulação dos tecidos moles periimplantares para se atender aos princípios

biológicos, assim como nos dentes naturais o espaço biológico apresenta em torno de 3 mm e é composto pelo sulco gengival livre, o epitélio juncional e o tecido conjuntivo. É para desenvolver ou conservar a integridade da papila a distância entre o implante e o dente adjacente deve ser de 2 mm e entre implantes 3 mm (LINDHE, 1997; TARNOW *et al*, 2000).

O posicionamento do implante engloba o plano ápico-oclusal, mesiodistal e vestibulo lingual, sendo importante à inserção na posição correta, pois seria difícil corrigir proteticamente a posição, mesmo utilizando-se pilares angulados (BOTTINO *et al*, 2006).

A densidade óssea é tomada com base nas características macroscópicas da cortical e do trabeculado ósseo e foi dividido em 5 grupos, sendo o D1 mais denso, diminuindo a densidade até o D5 menos denso e sendo característico do osso imaturo, não mineralizado. A densidade óssea de blocos provenientes da mandíbula após cicatrização foi classificada como D1 ou D2 sem levar em consideração a qualidade óssea original do leito receptor. A seqüência adequada de brocagem para osso denso pode ser requisitada para a inserção do implante. A cirurgia para o implante ativa a formação óssea e induz a remodelagem em sua interface promovendo a manutenção óssea mesmo em condição sem carga (MISCH & MISCH, 2000).

A acurácia de se determinar à densidade óssea na classificação de Misch, através da brocagem e torque de inserção do implante se torna muito difícil de ser exatamente relatada, principalmente em relação se é da densidade D2 ou D3 (LEE *et al*, 2007).

As informações sobre densidade foram tomadas de acordo com a sensibilidade que o cirurgião encontrou quando avaliou os pacientes desta

amostragem, fato que não bate de frente com as referências dos autores, pois as cirurgias foram conduzidas de modo que não houve intercorrências impeditivas quando da instrumentação e inserção dos implantes. Na estatística tomada apareceram referências nos casos avaliados às densidades D2 e D3.

Baseado em estudos sobre densidade óssea através de seleção randomizada de sítios implantares analisados em tomografias computadorizadas, verificou-se a densidade óssea usando-se o índice Honsfield e constatou-se não haver associação entre densidade óssea à idade ou sexo. Conclui-se que uma implantação em sítios ósseos de boa densidade pode ser previsto com o auxílio de análise do índice, e quando não se consegue uma previsão de boa estabilidade primária devido à qualidade óssea inferior, o planejamento envolve um período maior de cicatrização do implante (SHAPURIAN *et al*, 2006).

Nesta análise estatística não foi encontrado relação entre densidade óssea associado à idade ou sexo.

Analisando um grupo de 607 implantes de titânio de superfície tratada e corpo cilíndrico, inseridos em sítios ósseos regenerados através de tratamentos com osso autógeno ou não, de 72 até 133 meses em função, demonstraram uma taxa de sucesso de 97,2% em maxila e 97,4% em mandíbula, comparáveis a sítios não regenerados (FUGAZZOTO, 2005).

Dados em animais indicam uma estabilidade dimensional dos tecidos moles após 12 meses de tratamento, com carga ou sem carga, para implantes em monobloco ou em duas peças (implante mais *abutment*). Recentemente, numerosos estudos experimentais têm revelado que o conceito de espaço biológico, descrito para dentes naturais, também pode ser aplicado para implantes osseointegrados,

porque os tecidos moles também demonstram relativas constâncias de dimensões em torno dos implantes (SHAPURIAN *et al*, 2006).

Após o período de osseointegração e quando do período de reabertura para a confecção da prótese, manobras cirúrgicas serão necessárias para acomodação da mucosa periimplantar como a instalação de cicatrizadores ou de provisórios. Este período entre a reabertura e a instalação da prótese é muito variável o que se confirmou estatisticamente, pois a manipulação tecidual pode passar por várias fases de cicatrização e conformação dos tecidos, como nos casos em que se verificou que os pacientes precisam submeter-se a enxerto conjuntivo na área estética.

Arita (2006) afirmou que em seguimentos posteriores as próteses parafusadas são indicadas desde que se leve em conta a localização do orifício oclusal de acesso, e os contatos oclusais a serem restabelecidos, e que as próteses cimentadas levariam vantagens oclusais como uma melhor distribuição de forças ao longo do eixo do implantes, possibilitando o estabelecimento de contatos oclusais diretamente sobre a coroa e não sobre a resina do orifício oclusal presente nas próteses parafusadas, que por sinal, se constituem em uma área de risco de fratura da porcelana e que o orifício do parafuso ocupa 33% da área funcional dos dentes posteriores.

Requer, lembrar que as variáveis encontradas em relação aos cruzamentos propostos na análise estatística dizem respeito a uma amostragem de 15 pacientes e 31 implantes, que apresentou resultados positivos em que não houve nenhuma perda de implante após serem feitos todos os procedimentos cirúrgicos e protéticos e finalizados os casos, a maioria há mais de 1 ano.

As intercorrências na área retromolar referem-se à possibilidade de se alcançar e seccionar o feixe vasculonervoso do alveolar inferior causando parestesia temporária ou permanente, hemorragia e hematoma. No afastamento dos tecidos pode-se traumatizar ou seccionar o nervo lingual e o uso incorreto da força ou erro de técnica podem ocasionar fratura mandibular. Já na área da sínfise as intercorrências podem ser perda da sensibilidade do mento ou dos dentes, podendo apresentar hiperestesia ou hipoestesia, ressaltando-se que os pacientes devem ser extensivamente informados dessas alterações da função do nervo alveolar inferior. Na área receptora também se percebe a possibilidade de intercorrências, como o excesso de mucosa em pacientes desdentados, simulando lábio duplo, diminuição de mucosa queratinizada; exposição do enxerto; perda do enxerto; perda do implante e deslocamento do enxerto (MISCH, 1996; NKENKE *et al*, 2001; MORAES JUNIOR, 2002).

Pikos (2005) afirmou que a perda da sensibilidade dos dentes inferiores pode ser transitória em até 53% dos pacientes, e permanente em apenas 1%. Os pacientes devem estar cientes dessa possibilidade previamente à cirurgia, e serem extensivamente informados aos riscos inerentes à área doadora da sínfise mandibular.

Nkenke *et al* (2001) relatam que os benefícios e as intercorrências de cada região doadora devem ser avaliados, sendo a sínfise e o ramo as áreas mais exploradas e observaram que deiscências de sutura e alterações sensoriais são mais comuns na sínfise do que no ramo. A recuperação da sensibilidade do lábio inferior acontece primeiro ou conjuntamente com o queixo.

Quanto às intercorrências não terem sido levantadas na análise estatística foi devido a serem poucas e pela interpretação do preenchimento dos prontuários

clínicos que deixam dúvidas, por exemplo, quando se relata que 5 pacientes passaram por seções de laserterapia (terapia com raio laser) não dá para afirmar se é para estimular uma boa regeneração na área, amenizar sensação dolorosa, edema, ou se aconteceu alguma paralisia. Houve também um caso de deiscência de sutura e outro de hemorragia na área receptora, mas todos resolvidos a contento, o que não comprometeu o tratamento.

Fica assim a sugestão para que os preenchimentos dos prontuários clínicos sejam mais esclarecidos com todos os acontecimentos relatados, como tamanho dos parafusos de enxerto (comprimento e largura), tamanho do bloco ósseo removido, intercorrências, densidade óssea, torque de inserção dos implantes e tipos de próteses instaladas tanto provisórias quanto às finalizadas.

Futuramente outros estudos deverão ser realizados para somar a este trabalho para se ter referências mais completas.

## 6. CONCLUSÃO

O tratamento do edentulismo parcial utilizando implantes já é um método consagrado, mas quando se depara com situações onde nem sempre se é capaz de executar a implantação a contento, a reabilitação do paciente terá de passar previamente por manobras cirúrgicas de enxertia.

Através da revisão bibliográfica e estudo retrospectivo analítico dos casos observa-se que: o índice de sucesso médio dos implantes instalados nas regiões de enxerto em bloco de mento e de ramo nos casos levantados foi de 100%; o tempo médio de ativação dos implantes foi de vinte e um meses e 23 dias; os tempos entre enxerto, implante e prótese mostraram independência entre si; o comprimento dos implantes variou entre 10,00 – 11,50 – 13,00 e 15,00 mm, sendo que a maioria foi de 13,00 mm, o qual foi também o que terminou mais rápido o tratamento; o diâmetro do corpo do implante variou entre 3,25 – 3,50 – 3,75 e 3,80 mm, sendo que a maxila anterior em média recebeu os maiores diâmetros e também foi a região que recebeu a maioria dos tratamentos. O teste Qui-quadrado mostrou evidências suficientes de que existe relação entre região receptora e densidade óssea, a qual variou entre D2 e D3, sendo a maioria D3. A maioria dos enxertos foi doada da região do mento. Os implantes foram todos cilíndricos, rosqueáveis, de superfície tratada, plataforma regular, com hexágonos externos ou internos, e as próteses foram em sua maioria PF2, fusionadas e parafusadas. A maioria dos pacientes tratados foi do sexo feminino e com idade entre 40 e 60 anos.

Conclui-se que os enxertos instalados proveram tecidos ósseos de boa qualidade e quantidade resolvendo quadros clínicos com bons resultados funcionais,

mostrando ser um procedimento seguro e uma excelente alternativa para tratamento do edentulismo parcial.

## 7. ANEXO – DESCRIÇÃO DE DOIS CASOS CLÍNICOS

### ANEXO 1

#### Caso Clínico 1 - Região Doadora Retromolar

**Paciente:** M.N.M.R.

**Idade:** 60 anos

**Sexo:** Feminino

**Objetivo Protético:** Utilização de Implantes em maxila anterior que sofreu perda óssea em espessura para ancorar próteses em posição ideal.

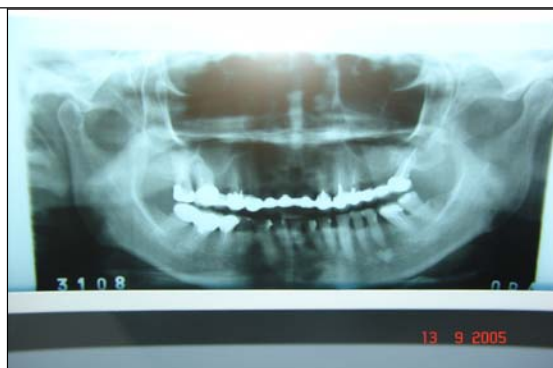

Figura 1: Radiografia panorâmica inicial.

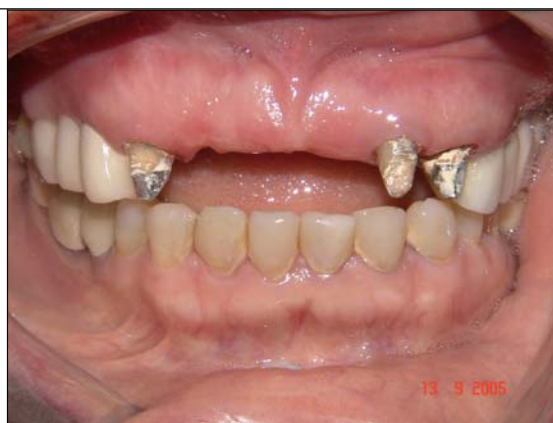

Figura 2: Região da maxila anterior que receberá o enxerto.

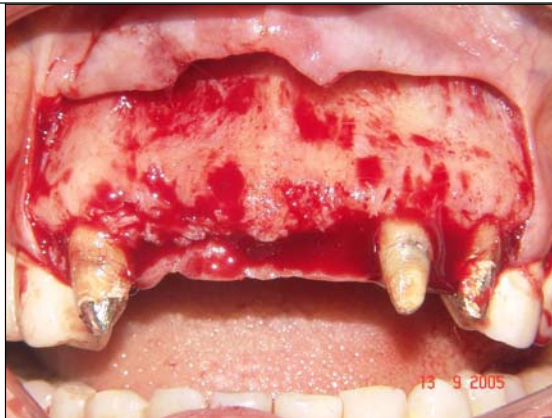

Figura 3: Região receptora na qual se observa perda óssea em espessura.

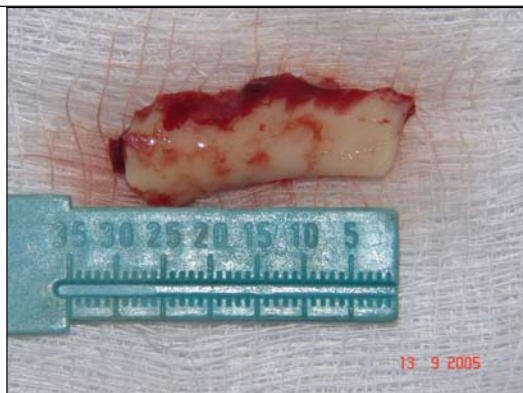


Figura 4: Bloco ósseo removido da região retromolar.

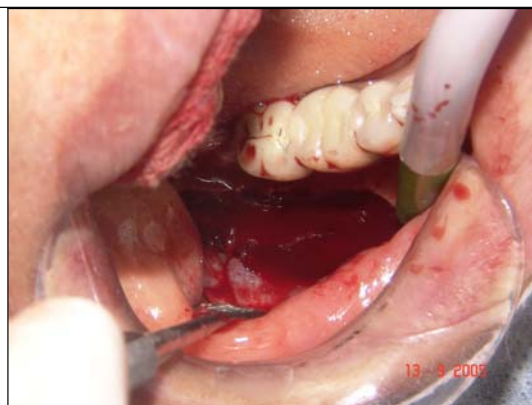

Figura 5: Região retromolar da qual foi removido o enxerto.

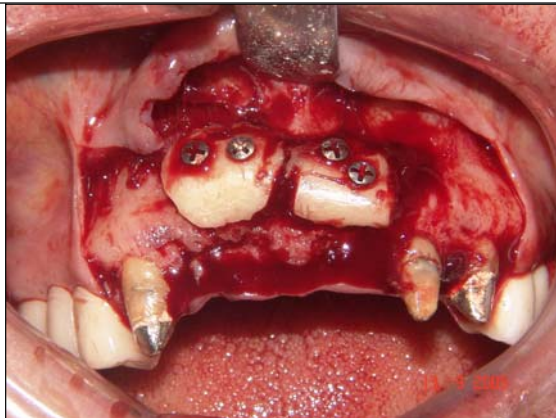


Figura 6: O Bloco foi bipartido e fixado nas regiões do 11, 12 e 21, com dois parafusos de enxerto cada.

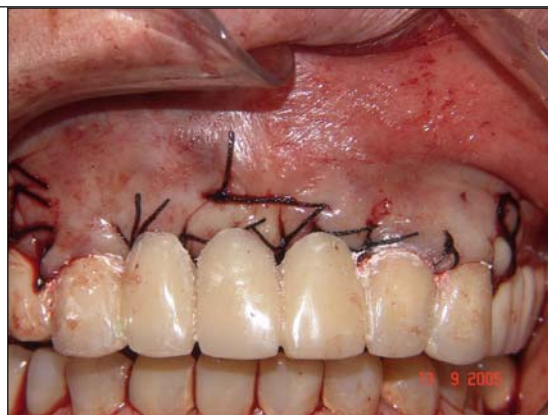

Figura 7: Região receptora com enxerto instalado, suturado e com seus provisórios cimentados aos cotos dentários dos elementos 13, 22 e 23.

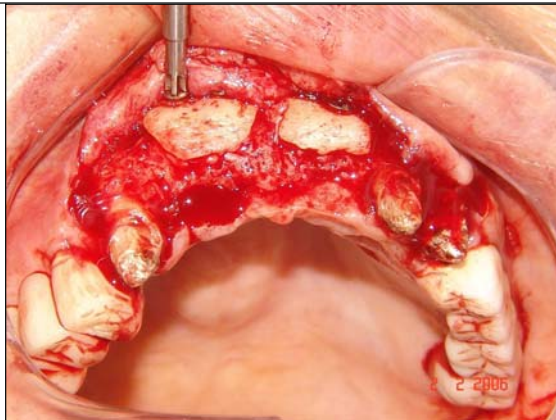


Figura 8: Cirurgia de instalação dos implantes, ocorrida 4 meses e 19 dias após a enxertia, mostrando-se a remoção dos parafusos de enxerto.

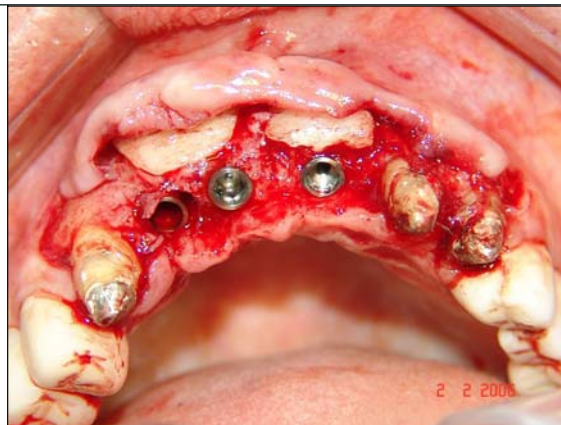

Figura 9: Instalação dos implantes os quais foram – todos Hexágonos Internos e Rosca 3,5 mm:  
11 – 3,8 x 13,0 mm  
12 – 3,8 x 13,0 mm  
21 – 3,8 x 11,5 mm

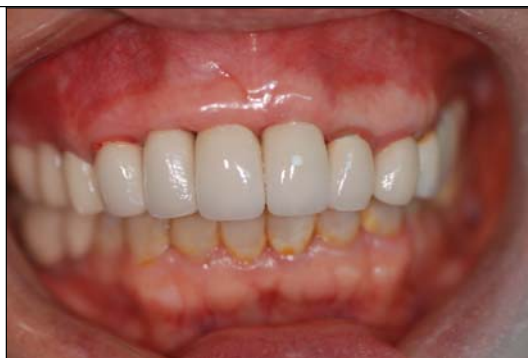

Figura 10: Próteses Instaladas e Finalizadas

**ANEXO 2****Caso Clínico 2 - Região Doadora Sínfise Mentoniana****Paciente:** P.B.P.G.**Idade:** 20 anos**Sexo:** Masculino

**Objetivo Protético:** Instalação de um implante na região de incisivo central superior direito para ancorar prótese em posição ideal relacionada aos dentes vizinhos.

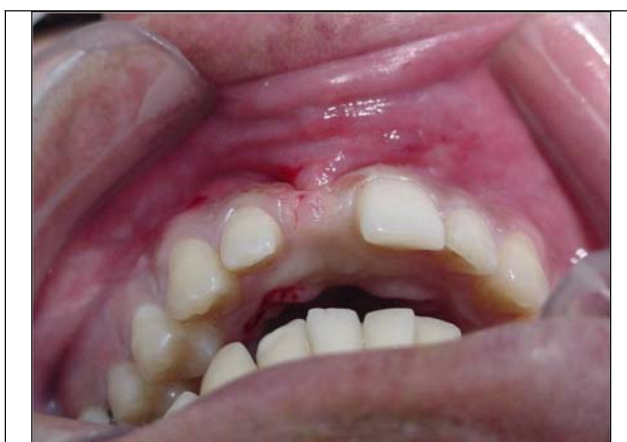

Figura 1: Região Receptora – Vista vertical da área do elemento 11, o qual foi perdido por trauma.

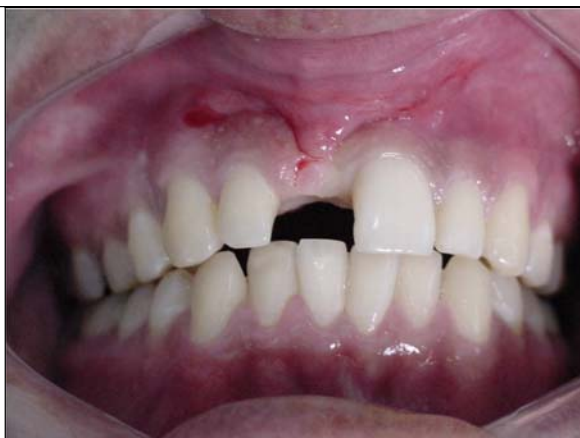

Figura 2: Região Receptora – Vista horizontal

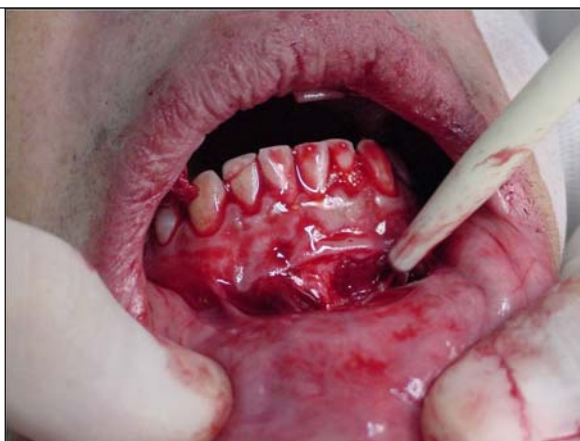

Figura 3: Região doadora – incisão em fundo de vestibulo.

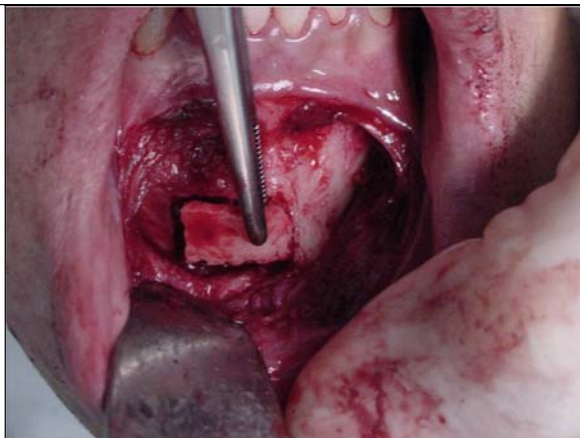


Figura 4: Região doadora – bloco ósseo sendo removido.

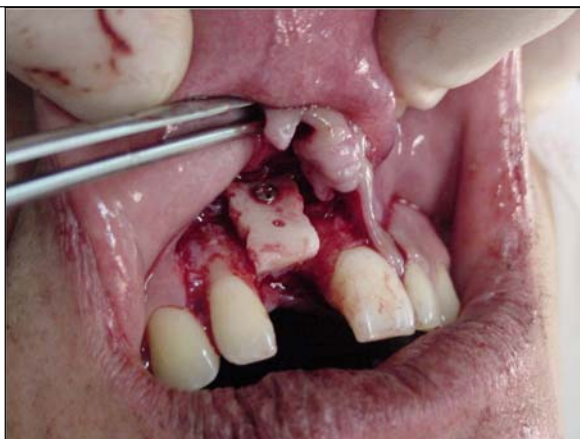

Figura 5: Bloco ósseo sendo aparafusado na região receptora.

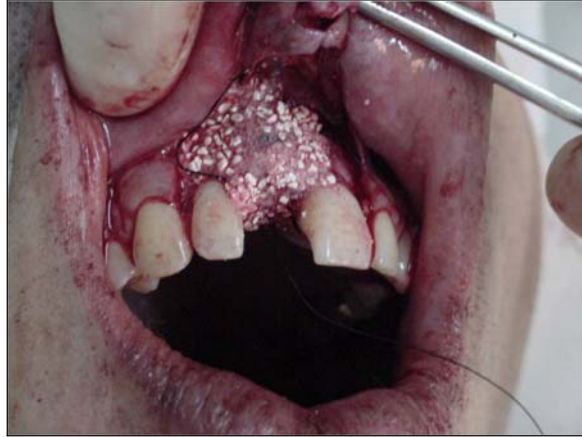

Figura 6: Região receptora com os gaps sendo preenchidos com hidroxapatita bioabsorvível e membrana de colágeno.

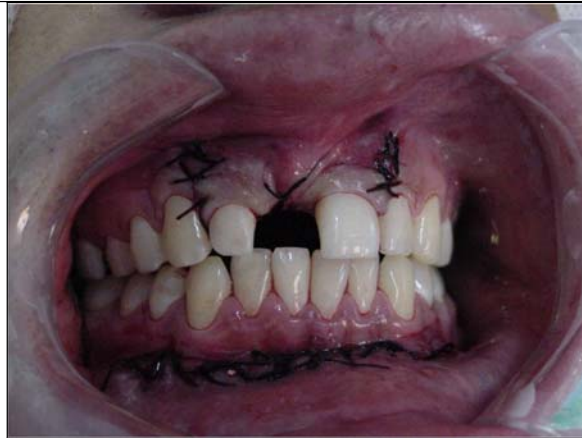


Figura 7: Região receptora suturada.

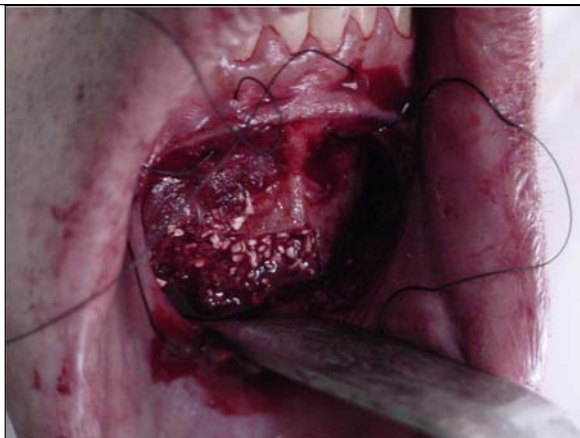


Figura 8: Região doadora preenchida com hidroxapatita bioabsorvível sendo suturada.

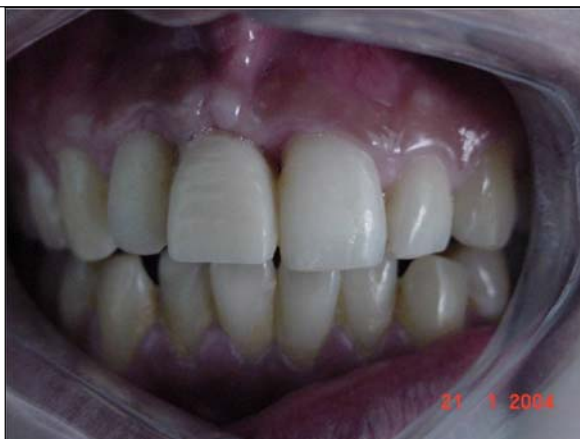

Figura 9: Região receptora com seu implante instalado e apresentando sua prótese provisória.

## 8. REFERÊNCIAS BIBLIOGRÁFICAS

AGHALOO, T.; MOY, P. Which hard tissue augmentation techniques are the most successful in furnishing bony support for implant placement? *The International Journal of Oral & Maxillofacial Implants*, v. 22, supplement, p. 49-66, 2007.

ALBREKTSSON, T. Repair of bone grafts – a vital microscopic and histological investigation in the rabbit. *Scand J Plast Reconstr Surg*, n. 14, 1-12, 1980.

ALDECOA, E. *Um novo enfoque na cirurgia e prótese sobre implantes*. Vitória: Cibrasa, 1996.

ANDREAZA; FRANCISCHONE JUNIOR; SILVA. *In: FRANCISCHONE, C.; CARVALHO, P. (orgs.). Prótese sobre implantes – planejamento, previsibilidade e estética*. p. 99-101; 115, São Paulo: Santos, 2008.

ARITA, C. Prótese sobreimplantes no segmento posterior. *Implant News*, v. 3, n. 4, p. 336-343, jul./ago. 2006.

BECKERS, H.; FREITAG, V. Fixation of onlay grafts with lag screws. *J Max Fac Surg*, v. 18, p. 316-323, 1980.

BORGHETTI, A.; MONNET-CORTTI, V. *Cirurgia plástica periodontal*. Porto Alegre: Artmed, 2002.

BOTTINO, M. *et al.* Estética com implantes na região anterior. *Revista Implant News*, v. 3, n. 6, p. 561-568, nov./dez. 2006.

BRANEMARK, P. *Tissue integrated prosthesis: osseointegration in clinical dentistry*. Chicago: Quintessence, 1987.

BREINE, U.; BRANEMARK, P. Reconstruction of alveolar jaw bone. An experimental and clinical study of immediate and performed bone grafts in combination with osseointegrated implants. *Scand J Plast Reconstr Surg*, v. 14, p. 23-48, 1980.

CARVALHO, P.; CARVALHO, M. Fundamentos da osseointegração. In: FRANCISCHONE, C.; CARVALHO, P. (orgs.). *Prótese sobre implantes – planejamento, previsibilidade e estética*. p. 3. São Paulo: Santos, 2008.

CHIAPASCO, M.; ROMEO, E. *Reabilitação oral com prótese implanto suportada para casos complexos*. São Paulo: Santos, 2007.

CHIARELLI, F. *et al.* Reconstrução de defeitos ósseos na pré-maxila com enxertos de corpo e ramo mandibular. *Revista Brasileira de Implantodontia & Prótese sobre Implantes*, v. 10, n. 39, p. 194-199, Curitiba, jul./set. 2003.

CRANIN, A. *et al.* Autogenous bone ridge augmentation using the mandibular symphysis as a Soror. *Journal of Oral Implantology*, v. 27, n. 1, 2001.

CYPHER, J.; GROSSMAN, P. Biological principles of bone graft healing. *The Journal of Foot and Ankle Surgery*, v. 35, n. 5, p. 413-417, 1996.

DAVIES, J. Mechanisms of endosseous integrations: basic concepts of early healing. *Int. J. Prosthodont*, v. 11, p. 291–301, 1998. In: BEZERRA, F. (org.). *Terapia clínica avançada em implantodontia*. p. 209. São Paulo: Artes Médicas, 2002.

\_\_\_\_\_. Understanding peri-implant endosseous healing. *Journal of Dental Education*, v. 67, n. 8, p. 932-949, August 2003.

EMBACHER FILHO, A. Fundamentos de biomecânica. In: QUERIDO, M.; FAN, Y. (orgs.). *Implantes osseointegrados – inovando soluções*. p. 4. São Paulo: Artes Médicas, 2004.

FRANCISCHONE, C.; CARVALHO, P. *Prótese sobre implantes – planejamento, previsibilidade e estética*. p. 99-101, São Paulo: Santos, 2008.

FUGAZZOTO, P. Success and failure rates of osseointegrated implants in function in regenerated bone for 72 to 133 months. *Int J Oral Maxillofacial Implants*, n. 20, p. 77-83, 2005.

KLASSMANN, F. *et al.* Enxertos ósseos autógenos de áreas doadoras intra-bucais e procedimentos clínicos integrados possibilitando reabilitação estética e funcional. *RGO*, v. 54, n. 4, p. 388-392, Porto Alegre, out./dez. 2006.

KUABARA, M.; VASCONCELOS, L.; CARVALHO, P. Técnicas cirúrgicas para obtenção de enxerto ósseo autógeno. *UNIMEP* – Universidade Metodista de Piracicaba, v. 12, n. 1 e 2, p. 44-51, jan./dez. 2000.

LEE, S. *et al.* Bone density assessments of dental implant sites: 3 – bone quality during osteotomy and implant placement. *Int J Oral Maxillofac Implants*, n. 22, p. 208-212, 2007.

LEVIN, L. *et al.* Success of dental implants placed in intraoral block bone grafts. *J Periodontal*, v. 78, n. 1, p. 18-21, Jan. 2007.

LINDHE, J. *Tratado de periodontia clínica e implantologia oral*. Rio de Janeiro: Guanabara Koogan, 1997.

LIRA; NARY FILHO; MATSUMOTO. Osseointegração e o tratamento multidisciplinar. *In: FRANCISCHONE, C. (org.)*. São Paulo: Quintessence, 2006.

MAGINI, R.; SCHIOCHETT, C. Histórico dos implantes: do sonho à realidade. *RBO*, v. 56, n. 5, Rio de Janeiro, set./out. 1999.

MARX, R. Platelet-rich plasma: a source of multiple autologous growth factors for bone grafts. *In: LINCH, S. et al. Tissue engineering*. Illinois: Quintessence, p. 3-16, 1999.

MATHIAS, M. *et al.* Enxertos autógenos com sítios doadores na cavidade oral. *RGO*, v. 4, n. 51, p. 249-256, out. 2003.

MISCH, C. M. *Ridge augmentation using mandibular ramus bone grafts for the placement of dental implants: presentation of a technique*. The Regeneration Report, PP&A, v. 8, n. 2, p. 127-138, 1996.

MISCH, C. E. *Implantes dentários contemporâneos*. 2 ed. São Paulo: Santos, 2000.

\_\_\_\_\_. Terminologia genérica para os implantes em forma de raiz. *In: Prótese sobre implantes*. MISCH, C. (org.). p.32-42. São Paulo: Santos, 2006.

MORAES JUNIOR, E. *Enxertos autógenos para aumento em espessura e ou altura do processo ósseo alveolar, transtornos de técnica cirúrgica, complicações e sobrevivência dos implantes*. Tese de Doutorado em Cirurgia e Traumatologia Buco-Maxilo Facial apresentada à Faculdade de Odontologia da Universidade Estadual Paulista, Araçatuba, 2002.

NEUGEBAUER, J.; KHOURY, F.; ZÖLLER, J. Influence of the implant surface on the success rate for implants in grafted bone. *In: KHOURY, F. (org.). Bone augmentation in oral implantology*. United Kingdom: Quintessence, 2007.

NKENKE, E. *et al.* Morbidity of harvesting of chin grafts: a prospective study. *Clin Oral Impl Res*, v. 12, p. 495-502, 2001.

PALECKIS, L. *et al.* Enxerto ósseo autógeno – por que e como utilizá-lo. *Implant News*, v. 2, n. 4, jul./ago. 2005.

PICOSE, L. Reconstruções ósseas utilizando áreas doadoras intrabucais. *Implant News*, v. 1, n. 3, p. 198-199, mai./jun. 2004.

PIKOS, M. Atrophic posterior maxilla and mandible: alveolar ridge reconstruction with mandibular block autografts. *Alpha Omegan*, v. 98, n. 3, p. 34-45, Oct. 2005.

RAGHOEBAR, G. *et al.* Morbidity of chin bone harvesting. *Clin Oral Impl Res*, v. 12, p. 503-507, 2001.

SCARSO FILHO, J.; BARRETO, M.; TUNES, U. *Planejamento estético, cirúrgico e protético em implantodontia*. São Paulo: Artes Médicas, 2001.

SCHROEDER, A. *et al.* The reactions of bone, connective tissue and epithelium to endosteal implants with sprayed-titanium surfaces. *J Maxillofac Surg*, n. 9, p. 15-25, 1981.

SCHWARTZ-ARAD, D.; LEVIN, L. Intraoral autogenous block onlay bone grafting for extensive reconstruction of atrophic maxillary alveolar ridges. *J Periodontol*, v. 76, n. 4, p. 636-641, 2005.

SENDY, K. *et al.* *Prótese sobre implantes – planejamento, previsibilidade e estética*. In: FRANCISCHONE, C.; CARVALHO, P. (orgs.). p. 95-109. São Paulo: Santos, 2008.

SHAPURIAN, T. *et al.* Quantitative evaluation of bone density using the hounsfield index. *Int J Oral Maxillofac Implants*, n. 21, p. 290-297, 2006.

TARNOW, D. *et al.* The effect of inter-implant distance on the height of inter-implant bone crest. *J. Periodontol*, v. 71, n. 4, p. 546-549, Apr. 2000.

TOLEDO FILHO, J.; MARZOLA, C.; SANCHEZ, M. Os enxertos ósseos e de biomateriais e os implantes osseointegrados. *Revista Brasileira de Cirurgia e Implantodontia – BCI*, v. 8, n. 30, p. 127-148, abr./jun. 2001.

VASCONCELOS; PETRILLI & PALECKIS. Osseointegração e o tratamento multidisciplinar. In: FRANCISCHONE, C. (org.). São Paulo: Quintessence, 2006.