

ACADEMIA DE ODONTOLOGIA DO ESTADO DO RIO DE JANEIRO

DANIEL COSTA ABREU

**ANÁLISE QUANTITATIVA DO NÚMERO DE PLAQUETAS PROCESSADAS
NO PRP**

**Monografia apresentada a Academia de
Odontologia do Rio de Janeiro como
Requisito parcial para obtenção do título
de Especialista em Implantes Dentários**

**Rio de Janeiro
2009**

ACADEMIA DE ODONTOLOGIA DO ESTADO DO RIO DE JANEIRO

DANIEL COSTA ABREU

**ANÁLISE QUANTITATIVA DO NÚMERO DE PLAQUETAS PROCESSADAS
NO PRP**

**Monografia apresentada ao Centro de Pós-
Graduação da Academia de Odontologia do
Rio de Janeiro para obtenção do grau
Especialista em Odontologia.
Área de concentração: Implantodontia
Orientador: Prof. Dr. Sérgio Motta**

Rio de Janeiro

Apresentação da monografia em ___/___/___ ao curso de Especialização em implantodontia.

Banca Examinadora

Coordenador Prof. Dr. Sergio Motta

Prof. Dr^a Flávia Rabello de Mattos

Prof. Dr^a Ludmila Menezes Alves de Azevedo

DEDICATÓRIA

Dedico esta monografia a minha esposa Bruna pelo amor incondicional e a meu filho João Pedro que é uma fonte inesgotável de alegria.

AGRADECIMENTOS

Agradeço principalmente a DEUS, pois todos estão sob seus desígnios insondáveis os quais não me atrevo a entender apenas a me submeter.

Aos meus pais José Fortunato e Mércia Maria que me amaram profundamente;

A minha irmã Juliana por me amar e me conhecer tão bem;

Ao coordenador do curso Dr.Sergio Motta por todos os exemplos e incentivo;

A Dr^a Sônia Gonçalves pela disponibilidade e gentileza;

Ao Dr. Bias Miranda pela generosa colaboração;

A todos os professores do curso pelos ensinamentos;

A todos os funcionários do curso pela atenção e serviços prestados;

E, finalmente, agradeço pelo excelente convívio com todos os amigos de classe.

EPÍGRAFE

Os frutos de um trabalho de amor atingem sua plenitude na colheita, e esta
chega sempre no seu tempo certo
(autor desconhecido)

Lista de Figuras

Figura 01 -imagem de implantes osseointegrados.....	18
Figura 02 -tomografia computadorizada (corte axial).....	22
Figura 03 -tomografia computadorizada (corte panorâmico).....	22
Figura 04 -tríade da cicatrização (células mesenquimais indiferenciadas, fatores de crescimento e arcabouço).....	33
Figura 05 -eletromicrografia colorida (plaquetas).....	34
Figura 06 - eletromicrografia colorida (plaquetas).....	35
Figura 07 -radiografia panorâmica demonstrando a necessidade de levantamento de seio atraumático.....	42
Figura 08 -utilização de osteótomo para realizar leve fratura no assoalho do seio maxilar.....	42
Figura 09 -osso bovino liofilizado depositado no sítio do implante.....	43
Figura 10 -radiografia periapical do pós-operatório (levantamento de seio atraumático).....	43
Figura 11 -seio maxilar direito com grande pneumatização (sub-antral 4).....	43
Figura 12 -acesso lateral realizado para levantamento de seio maxilar direito.....	43
Figura 13 -enxerto de osso bovino liofilizado+PRP inserido dentro do seio maxilar direito permitindo a instalação imediata de implante travado na cortical óssea.....	44
Figura 14 -radiografia panorâmica mostrando o ganho em altura óssea e implante de tamanho adequado.....	44
Figura 15 -tubos de ensaio identificados.....	52
Figura 16 -caixa de isopor para transporte.....	52

Figura 17 -punção da veia basilar.....	53
Figura 18 -centrifugação por 10 minutos.....	53
Figura 19 -zona de névoa (leucócitos).....	53
Figura 20 -repouso dos tubos na posição vertical.....	53
Figura 21 -continuação da separação dos elementos do sangue(repouso).....	53
Figura 22 -confecção da trombina autógena.....	53
Figura 23 -adição de trombina autógena.....	54
Figura 24 -aquecimento vá 37°C.....	54
Figura 25 -adição de osso bovino liofilizado (BONEFILL®).....	54
Figura 26 -aquecimento após adição de (BONEFILL®).....	54
Figura 27 -acesso lateral do seio maxilar.....	54
Figura 28 -preenchimento com PRP.....	54
Figura 29 -diagrama do crescimento do seio maxilar mostrando a expansão com o avançar da idade.....	85
Figura 30 -imagem do interior do seio maxilar.....	85
Figura 31 -imagem do interior do seio maxilar mostrando a projeção de raízes de molares maxilares sob o assoalho do seio.....	86

Lista de tabelas

Tabela 01-resumo dos dados variáveis hematócrito, contagem de plaquetas no sangue total (em milhões por ml), contagem de plaquetas no plasma no dia da cirurgia de levantamento de seio maxilar (em milhões por ml).....60

Tabela 02- resultados dos testes de hipóteses entre as contagens de plaquetas.....61

Lista de gráficos

Gráfico 01 -relação entre sexo e proporção de hematócrito.....	62
Gráfico 02 -relação entre sexo e contagem de plaquetas no sangue total.....	63
Gráfico 03 -relação entre sexo e contagem de plaquetas no sangue centrifugado no dia da cirurgia.....	64
Gráfico 04 -relação entre idade de pacientes e proporção do hematócrito.....	65
Gráfico 05 -relação entre idade do paciente e contagem de plaquetas na sangue total.....	65
Gráfico 06 -relação entre idade dos pacientes e contagem de plaquetas contadas no plasma centrifugado no dia da cirurgia.....	66

RESUMO

A região posterior de maxila freqüentemente apresenta obstáculos a serem vencidos em reabilitação com implantes osseointegráveis, devido à grande reabsorção óssea e a pneumatização do seio maxilar, causados pela perda dentária e, conseqüentemente, dos estímulos fisiológicos por eles exercidos. Para possibilitar a instalação segura e previsível dos implantes, destaca-se a técnica de enxerto de seio maxilar ou levantamento de seio maxilar, que proporciona ganhos significativos em altura óssea. Como material de enxertia do seio maxilar, o PRP (plasma rico em plaquetas) vem ganhando espaço entre os cirurgiões, pois mostra qualidades como: biocompatibilidade, baixo custo, facilidade de manipulação, além de transportar fatores de crescimento ou sinalizadores celulares, o que agiliza e melhora o reparo ósseo. O presente trabalho buscou analisar quantitativamente o número de plaquetas processadas no PRP, suas implicações na efetividade do PRP bem como alguns métodos de confecção.

Palavras chaves: PRP, seio maxilar, plaquetas, contagem

ABSTRACT

The posterior region of maxilla often presents obstacles to overcome in rehabilitation with osseointegratable implants, due to high bone resorption and pneumatization of the maxillary sinus, caused by tooth loss and therefore the physiological stimuli which they exercised. To enable the installation of implants safe and predictable, there is the technique of grafting for maxillary sinus or lifting of the maxillary sinus, which provides significant gains in bone height. As graft material for maxillary sinus the PRP has been gaining space among surgeons, it shows qualities such as biocompatibility, low cost, ease of handling, and transport of growth factors or cellular markers that streamlines and improves the bone repair. This study aimed to quantitatively analyze the number of platelets in the PRP process, its implications on the effectiveness of PRP and with some methods of preparation.

keywords: PRP, maxillary sinus, platelets, counting

SUMÁRIO

1. INTRODUÇÃO.....	14
2. OBJETIVO.....	16
3. REVISÃO DE LITERATURA.....	17
3.1. HISTÓRICO DA OSSEOINTEGRAÇÃO.....	17
3.2. HISTÓRICO DA ENXERTIA.....	19
3.3. BIOMATERIAIS.....	23
3.4. HISTÓRICO DO PRP.....	27
3.5. CONCENTRAÇÃO DOS FATORES DE CRESCIMENTO.....	31
3.6. PLAQUETAS.....	33
3.6.1. Anatomia.....	33
3.6.2. Processamento das Plaquetas.....	35
3.7. TÉCNICAS PARA OBTENÇÃO DE PRP.....	38
3.8. TÉCNICA PARA LEVANTAMENTO DE SEIO MAXILAR.....	40
3.9. ESTUDOS LONGITUDINAIS.....	44
4. MATERIAIS E MÉTODOS.....	49
5. ANÁLISES ESTATÍSTICAS.....	55
6. DISCUSSÃO.....	67
7. CONCLUSÃO.....	72
8. REFERÊNCIAS.....	74
ANEXO.....	84

1. INTRODUÇÃO

Os implantes osseointegráveis são consagrados métodos de reabilitação oral e uma alternativa clinicamente comprovada e viável para substituir as próteses convencionais em pacientes desdentados totais ou parciais. A partir da extração dentária, inicia-se um processo de perda óssea alveolar contínua e progressiva, podendo estar, ainda, acompanhada de outros agravantes, como a pneumatização do seio maxilar, acarretando deficiências ósseas em altura e espessura, as quais restringem ou mesmo impossibilitam a colocação de implantes osseointegráveis (DAVARPANA, 2001).

Entre os procedimentos de reconstrução, o levantamento de seio maxilar com enxerto sinusal é uma das melhores opções para obtenção de altura óssea suficiente para a instalação de implantes osseointegráveis (OMAGARI et al., 2005).

Diversos biomateriais tem sido usados, como os autoenxertos (osso autógeno, PRP), os homoenxertos (obtidos em banco de osso humano), os xenoenxertos (osso bovino liofilizado) e os aloplásticos (hidroxiapatita) (DIAS et al., 2002).

Entretanto, alguns desses materiais provocam, em maior ou menor grau, uma resposta imunológica do receptor. Os enxertos de origem autógena são os que apresentam melhor previsibilidade por possuírem propriedades osteogênicas, osteocondutoras e osteoindutoras (DALAPÍCULA et al., 2006).

O plasma rico em plaquetas (PRP) é uma concentração autóloga plaquetária humana em um pequeno volume de plasma, e é gerado a partir de

uma concentração 100% orgânica realizada antes do procedimento cirúrgico. A sua aplicação é considerada uma tática para aumentar e acelerar os efeitos dos fatores de crescimento contido nas plaquetas, e tem obtido resultados muito bem sucedidos em regeneração tecidual (ALBUQUERQUE et al.,2008).

O PRP se apresenta como promissora e importante alternativa nas variadas circunstâncias de tratamento cirúrgico, desde que seguidas com rigor as regras pré estabelecidas pela técnica para usufruir da sua eficiência (GARCIA et al.,2005).

Vários protocolos de obtenção do PRP têm sido relatados na literatura, com diferentes resultados. Uma explicação pode ser encontrada na contagem de plaquetas e do PDGF, que variam de acordo com a técnica utilizada para obtenção do PRP. Além disso, a condição biológica do doador pode ser determinante na composição do PRP e nos efeitos biológicos (CONTATORE et .al.,2005).

2. OBJETIVO

O objetivo do presente trabalho foi realizar uma análise quantitativa do número de plaquetas processadas no PRP obtido através da técnica desenvolvida no curso de especialização em implantodontia da Academia de Odontologia do Estado do Rio de Janeiro na clínica CLIVO (Centro Livre de Odontologia).

3. REVISÃO DA LITERATURA

3.1. HISTÓRICO DA OSSEOINTEGRAÇÃO

MAGINI & SCHIOCHETT (1999) ao revisarem o histórico dos implantes, relataram que a preocupação permanente do homem em substituir dentes perdidos possui registros desde o Período Antigo (A.C. a 1000 D.C.). As deficiências funcionais e estéticas levaram o homem a utilizar materiais de origem mineral, assim como dentes naturais removidos de cadáveres ou de animais. Segundo estudos, os egípcios realizavam práticas post-mortem para embelezar cadáveres substituindo dentes ausentes.

MOTTA (2002) avaliou clinicamente o resultado obtido 194 pacientes submetidos à colocação de 707 implantes osseointegráveis de fabricantes variados em diferentes densidades ósseas, e encontrou taxa de 94,5% de sucesso ao analisar o índice de sobrevida dos implantes.

VANZELLI & IMPARATO (2003) realizaram um estudo sobre banco de dentes e revisando a História, observaram que esses materiais eram insatisfatórios devido aos odores, descoloração, raridade e alto custo. Além disso, em relação aos dentes humanos, havia repugnância de se ter um dente de cadáver ou transplantado de outra pessoa.

VEIRA (2005) disseram que ao longo do tempo, muitas experiências foram realizadas com diferentes formas e tipos de “implantes”. Após sucessivos erros, os quais enfatizavam que a obtenção de uma superfície fibrosa interimplantar era o objetivo e anquilose era considerada fracasso, em

1965, o ortopedista sueco Per-Ingvar Branemark et al. iniciaram os estudos que culminaram na descoberta da Osseointegração. Esse fenômeno foi definido como a união anatômica e funcional direta entre o osso vivo remodelado e a superfície do implante. Ao investigar a microcirculação em tíbias de coelhos, utilizando uma câmara de observação em titânio, Branemark percebeu que o metal e o osso tinham se tornado uma estrutura única, sem indício de rejeição. Para transitar do estudo clínico para a aplicação clínica bem sucedida em humanos, implantes de titânio e componentes protéticos foram cuidadosamente desenvolvidos, assim como todo o procedimento técnico envolvido no protocolo.

ALBREKTSSON & WENNERBERG (2005) comentaram que em maio de 1982, a técnica da Osseointegração foi apresentada e aclamada na Conferência de Toronto, evento este marcante na história da Implantodontia. George Zarb teve a iniciativa de convidar as maiores escolas de odontologia para que fosse apresentada a técnica de Branemark, significando um grande avanço nas cirurgias de reabilitação oral.

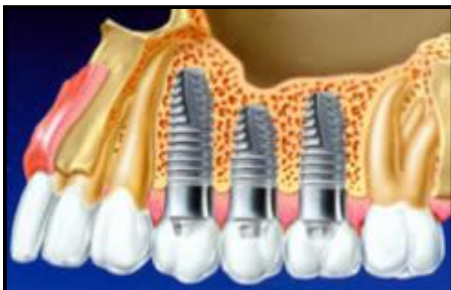

Fig.01. Imagem de implantes osseointegrados na maxila. Fonte: http://www.abosantos.com.br/images/img_implantes.jpg

TESSARE JÚNIOR (2006) encontrou resultado semelhante (média de 95%) ao avaliar clinicamente o índice de sobrevida de 140 implantes osseointegrados em maxila e mandíbula de 42 pacientes, realizados com protocolos cirúrgicos diferentes, comprovando mais uma vez a eficácia deste tipo de tratamento reabilitador atualmente.

3.2. HISTÓRIA DA ENXERTIA

BREINE & BRANEMARK (1980) discutiram originalmente a utilização de enxerto ósseo autógeno em conjunto com os implantes. Foram utilizados moldes pré formados para remoção de osso da crista ilíaca e o enxerto era adaptado e estabilizado junto com os implantes no defeito ósseo.

LINKOW (1983) descreveu um protocolo de enxerto ósseo intraoral com materiais sintéticos, osso removido da sínfise mentoniana e osso da crista ilíaca. Neste estudo, o autor relatou ser pioneiro na realização, desde 1965, de enxertos ósseos removidos da sínfise mentoniana para reconstruções parciais de rebordos maxilares. Após 3 meses e meio, implantes laminados eram instalados.

MARX et al. (1998) divulgaram os benefícios da utilização do Plasma Rico em Plaquetas ao melhorar a qualidade e densidade óssea da futura área receptora de implantes osseointegráveis. Entre as vantagens descritas está o fato do PRP possuir fatores de crescimento que otimizam a cicatrização. Foi produzido um PRP com uma concentração de 338% de plaquetas e no final do

estudo clínico, detectaram uma densidade óssea maior nos enxertos com PRP do que nos enxertos em que o PRP não foi adicionado.

KUABARA et al.(2000) apontaram indícios na literatura de experiências em enxerto ósseo no ano de 1682, quando Van Meeken transplantou osso de crânio canino para um defeito ósseo no crânio de um homem. Devido à ameaça de ser excomungado, o cirurgião removeu o transplante. Em 1867, Ollier concluiu que osso e perióstio estavam vivos, após observar a osteogênese no enxerto desses tecidos. Em 1893, Barth discordou de Ollier ao constatar que o enxerto ósseo estava completamente morto vários dias após sua transferência e que, somente após um gradual processo de invasão celular do osso receptor, havia o repovoamento de células vivas. Em 1914, Phemister chegou a essa mesma conclusão, ao observar que a grande maioria das células no centro do enxerto estavam mortas, mas notou que as células sobreviventes na superfície atuavam na reabsorção e repovoamento de células ósseas. Gallie & Robertson em 1918, também viram a importância da sobrevivência de células na superfície do enxerto ósseo, além de notar que a sobrevivência e a osteogênese do enxerto ósseo esponjoso eram superiores ao do enxerto ósseo cortical. Essa idéia foi reforçada por Mowlen em 1944, popularizando o uso do osso esponjoso em enxertias. Urist em 1965, implantou matriz de osso desmineralizado em tecido muscular na perna de coelho e, após 3 semanas, observou a formação de tecido ósseo ectópico. Após esse estudo, ele concluiu que o osso continha algum elemento capaz de induzir a formação óssea, que denominou Proteína Morfogenética do Osso (BMP).

CHANAVALZ (2000), concluiu após estudo de casos clínicos realizados nos 21 anos anteriores, que o progresso obtido ao longo dos anos no aprimoramento dos procedimentos cirúrgicos, na escolha de biomateriais, no tratamento de complicações, entre outros, tornou a cirurgia de enxerto sinusal altamente previsível e bem sucedida.

ANITUA (2001) descreveu um protocolo de obtenção de PRP e disse que a utilização de PRP autógeno para enxertos oferece vantagens como: facilitar a compactação de materiais particulados no sítio receptor, não haver necessidade de hospitalização, causar pouco desconforto ao paciente, a confecção do concentrado de plaquetas levar em média 15 minutos, e a excelente cicatrização proporcionada pelos fatores de crescimento plaquetários.

RAGHOEBAR et al. (2001) após realizar um estudo no qual avaliava a morbidade dos enxertos tendo o mento como área doadora, concluiu que este é um bom enxerto porém os pacientes correm risco de parestesia facial pós operatória e que materiais alternativos como os alogênicos e substitutos ósseos contendo BMPs podem evitar a negligência da morbidade desse tipo de enxerto .

PIKOS (2005) realizou um estudo clínico de 4 casos de enxertos autógenos em bloco da sínfese e do ramo mandibulares, para reconstrução de rebordos atróficos em maxila ou mandíbula. Nesse estudo, ele comentou que a atrofia de rebordos alveolares pode ser decorrente de trauma, tumores ou doença periodontal. O autor concluiu que esses enxertos são altamente previsíveis e apresentam pouca morbidade.

OMAGARI et al.(2005) citaram que a maxila posterior edêntula apresenta características desafiadoras para a implantodontia : atrofia óssea decorrente de exodontias, a pneumatização sinusal (fig. 2 e fig. 3) e a baixa densidade óssea, não candidatando essa região à reabilitação com implantes. Sendo assim, é necessária a realização de enxertia óssea para possibilitar a reconstrução da anatomia e oferecer previsibilidade ao tratamento.

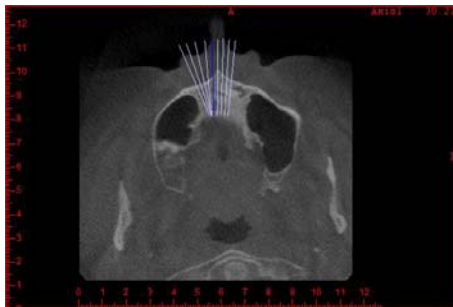


Fig.2. Tomografia computadorizada (corte axial) evidenciando pneumatização do seio maxilar.(Fonte:CLIVO).

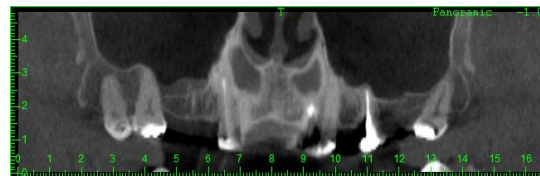


Fig.3. Tomografia computadorizada (corte panorâmico) evidenciando pneumatização do seio maxilar. (Fonte: CLIVO).

CANNIZZARO et al. (2007) descreveram uma técnica em que implantes eram instalados na ulna e depois um enxerto em bloco, desta área da ulna com implantes, era transplantado pra maxila posterior atrófica. O autor mostra que essa técnica é válida na medida em que se necessita de aumento da altura vertical, e alternativa ao levantamento de seio tradicional ou à remoção de grandes quantidades ósseas da crista ilíaca.

3.3. BIOMATERIAIS

MISCH (2000) comentou que os materiais de enxerto ósseo podem ser classificados de acordo com o seu modo de ação: osteocondução ou aposição óssea circunjacente a partir de células mesenquimais diferenciadas, osteoindução ou indução à diferenciação osteoblástica de células mesenquimais indiferenciadas, e osteogênese ou crescimento ósseo derivado de células viáveis transferidos de dentro do enxerto.

CHANAVALZ (2000) após analisar a composição de enxertos, utilizados durante os 21 anos de experiência clínica que antecederam seu estudo, concluiu que o osso autógeno combinado com biomateriais contendo cálcio e fósforo são os melhores materiais de enxertia.

LOURENÇO (2002) disse que diversos tipos de materiais foram desenvolvidos como a hidroxiapatita, vidro bioativo, carbonato de cálcio e fosfato tricálcico. Esses materiais possuem capacidade apenas de osteocondução e geralmente produzem bons resultados quando são associados a enxertos que contenham Proteínas Morfogenéticas do Osso (BMPs), reduzindo então o tempo de cicatrização, principalmente em locais de espessura óssea pouco densa e espaços medulares amplos.

OLIVEIRA et al.(2003) avaliaram histologicamente e bioquimicamente a resposta celular ao enxerto ósseo cortical bovino, submetido à altas temperaturas, e concluíram que esses materiais são biocompatíveis e podem ser utilizados como preenchimento ósseo-substituto

ou potenciais carreadores de BMPs. Os autores nos informam também que o biomaterial ideal deve aliar biocompatibilidade, previsibilidade, aplicação clínica, ausência de riscos transoperatórios, seqüelas pós operatórias mínimas e aceitação por parte do paciente.

AGHALOO et al. (2004) obtiveram sucesso na composição de osso liofilizado bovino (Bio-Oss) e PRP para enxerto ósseo em crânio de coelhos. O estudo comparou a formação e cicatrização óssea em 4 defeitos, utilizando osso autógeno, xenoenxerto, xenoenxerto com PRP e mais uma amostra de controle sem utilização de enxerto. Apesar da amostra que utilizou osso autógeno ter apresentado resultados superiores a todos os outros grupos, a utilização de PRP com Bio-Oss foi muito bem sucedida, sendo identificada significativa melhoria histomorfométrica ao 1, 2, e 4 meses após o enxerto.

HALLMAN & NORDIN (2004) publicaram os bons resultados obtidos em levantamento de seio maxilar de 50 pacientes utilizando uma mistura de hidroxiapatita bovina e cola de fibrina. A taxa de sucesso foi de 94,5% após 20 meses da realização dos enxertos.

PONTUAL et al. (2004) comentaram que a diferença importante entre a composição da cola de fibrina e do PRP é a presença de grande concentração de plaquetas e concentração nativa de fibrinogênio no PRP. Estes mesmos autores dizem também que o homoenxerto (ou aloenxerto), processado e estocado em banco de ossos, não possui potencial osteogênico, mas apresenta capacidade osteindutora e osteocondutora. Pode ser encontrado em duas formas principais: o FDBA (osso alógeno não desmineralizado liofilizado) e o DFDBA (osso alógeno desmineralizado

liofilizado), e é utilizado pela rápida liberação de fatores de crescimento e morfogenes. No entanto, possuem potencial antigênico e risco de infecção, exigindo do banco de ossos um rigoroso controle de infecção.

MARZOLA et al.(2005), ao avaliarem a reparação óssea de enxertos autógenos concluíram que os de origem intramembranosos são melhores que os endocondrais, que o uso de fatores de crescimento reduz o tempo necessário à neoformação óssea , bem como aumenta o trabeculado obtido no reparo, e que o PRP pode estimular a consolidação e mineralização do enxerto na metade do tempo com ganho de 15% a 30% na densidade óssea.

KASSOLIS & REYNOLDS (2005) avaliaram os benefícios adjuvantes do PRP em 10 pacientes submetidos à levantamento de seio maxilar bilateral, comparando a formação óssea após enxerto sinusal com FDBA+PRP e FDBA+ membrana reabsorvível. Os autores encontraram melhor e maior formação óssea no grupo FDBA+ PRP.

DALAPÍCULA et al.(2006) realizaram uma revisão das características físico-químicas dos biomateriais utilizados em enxertias ósseas e concluíram que não existem dúvidas da superioridade qualitativa do enxerto ósseo autógeno, sendo inclusive, o único material com potencial osteogênico. Porém, apresenta inconvenientes como: quantidade limitada e necessidade de outro sítio cirúrgico. Devido a isso, diversos materiais têm sido avaliados para essa finalidade, e as hidroxiapatitas sintéticas ou naturais têm chamado atenção devido à semelhança estrutural, química e física com a matriz mineral óssea. Além disso, não induzem qualquer reação imunológica indesejável, ao contrário de alguns materiais de origem orgânica. Os autores também

classificaram os biomateriais como autógenos, ou seja, provenientes de áreas intra ou extrabucais do próprio paciente, xenógenos ou de doador de espécie diferente, homoenxertos ou obtidos em banco de osso humano e aloplásticos ou sintéticos.

BOYAPATI & WANG (2006) revisaram na literatura a função do PRP nas cirurgias de aumento de seio e disseram que vários métodos para acelerar e intensificar a formação óssea no ambiente sub-antral foram pesquisados, incluindo o acréscimo de fatores de crescimento e peptídeos. O PRP foi descrito como um produto sanguíneo autólogo e rico em fatores de crescimento e glicoproteínas adesivas, cuja utilização almeja acelerar e melhorar a qualidade do reparo ósseo. No entanto, a literatura é conflitante no uso adjunto de PRP em levantamento de seio e isso pode ser atribuído a metodologias deficientes ou inapropriadas, sendo então necessários mais estudos sobre este tema.

WILSON et al.(2006) avaliaram o estímulo da cicatrização pelo PRP, realizando um estudo em falhas ósseas produzidas no rádio de coelhos.Os autores observaram que o PRP estimula a cicatrização dos ossos longos do aparelho locomotor, e parece ter um potencial ilimitado de aplicação clínica, em qualquer situação que requeira enxertia óssea maciça ou procedimentos repetidos de enxertia em humanos, com a vantagem de que as hemáceas podem ser devolvidas ao paciente em forma de papa. Os autores frisam ainda que a estimulação da neoformação óssea pelos PDGFs (Fatores de Crescimento Derivado de Plaquetas) e PRP é valiosa, na medida em que existe a busca por alternativas de transplantes tissulares autógenos. Como os

PDGFs são altamente instáveis e não duram muito em estado livre na circulação sanguínea, o PRP pode ser, teoricamente, um veículo adequado para aumentar a concentração desses fatores no tecido lesado.

PENTEADO (2007) avaliou a eficácia da associação de vidro bioativo e PRP na reparação de defeitos cirúrgicos realizados no osso parietal de 10 coelhos e viu que a reparação óssea foi maior nos grupos que utilizaram PRP. O vidro bioativo não favoreceu o reparo ósseo isoladamente e não alterou a reparação óssea obtida pelo PRP.

WERNECK (2007) ao realizar um estudo sobre enxerto de seio maxilar com hidroxiapatita e PRP, disse que a hidroxiapatita bovina é um material que possui estrutura semelhante ao osso humano e por isso é biocompatível. Sua função mais importante é a de osteocondução, servindo de arcabouço e sustentando uma estrutura na qual proliferam vasos sanguíneos trazendo componentes necessários à formação óssea. A autora cita ainda a utilização de trombina bovina pode causar uma reação cruzada com antígenos humanos levando a uma reação que pode ser letal e não é dose dependente.

3.4. HISTÓRICO DO PRP

MARX et al. (1998), publicaram o experimento clínico no qual o tratamento em cães de defeitos ósseos mandibulares, decorrentes de remoção de tumores, com enxerto de osso e PRP autógenos, apresentavam acelerada regeneração tecidual. O PRP foi apresentado tendo entre as vantagens, a alta

concentração de fatores de crescimento, além da viabilidade econômica.

ANITUA (2001) descreveu uma técnica simples e rápida de obtenção de “Plasma Rico em Fatores de Crescimento”, através de centrifugação única. Os enxertos realizados com este material foram muito bem sucedidos.

FROUM et al.(2002) realizaram um estudo sobre a eficácia do PRP em três casos de enxertos sinusais bilaterais, associado a enxerto de osso bovino inorgânico ,com uma quantidade mínima ou sem osso autógeno. Os autores não especificaram a velocidade nem o tempo de centrifugação realizados para processamento das plaquetas. O Bio-Oss (osso bovino inorgânico) foi hidratado com PRP e trombina bovina foi adicionada imediatamente antes da colocação do enxerto, resultando na formação de um gel de plaquetas autólogo, contendo material de enxerto particulado. Os autores concluíram que o PRP não fez diferença significativa na formação de osso vital em seios enxertados com BioOss, e no contato ósseo da interface osso-implante. Foi sugerido então, o uso de PRP ativado pela trombina, somente para melhorar a qualidade do manuseio e manipulação de enxertos particulados. Os autores dizem que parece óbvio que a concentração de plaquetas final depende de 3 fatores: o número total de plaquetas na amostra de sangue inicial , a taxa de recuperação do sistema utilizado e o volume final de plasma no qual as plaquetas estão suspensas. E que uma técnica de confecção de PRP deve ser concebida, padronizada, incluindo concentração de plaquetas, resuspensão, e múltiplas amostragens para assegurar uma contagem de plaquetas exata.

SÁNCHEZ et al.(2003) realizando uma revisão de literatura sobre eficiência do PRP como material de enxerto, disseram que em 1990, Gible e Ness introduziram cola de fibrina para melhorar a hemostasia , através de propriedades adesivas. O PRP é considerado uma modificação da cola de fibrina, obtido de sangue autólogo, e usado pra secretar fatores de crescimento em altas concentrações no sítio receptor de enxertos.

PONTUAL et al.(2004) comentaram que o PRP foi descrito no início dos anos 70 como um subproduto das incipientes e promissoras técnicas de enxerto. No entanto, sua aplicação em procedimentos cirúrgicos aconteceu após 1989. A maioria dos relatos utilizando gel de plaquetas em odontocirurgia apareceu após 1995. No Brasil, a evolução técnica desses procedimentos passou pelo desenvolvimento de novos equipamentos e experimentos clínicos quanto ao anticoagulante mais adequado, definição das condições de fracionamento do sangue total fresco, escolha e adaptação de equipamentos e definição da melhor técnica de fracionamento. Os autores também disseram que 5 ml de sangue total abrigam 2 ml de plasma, que após a centrifugação, estará rico em plaquetas.O PRP é obtido através de centrifugação branda do sangue e são formados dois níveis de precipitados: a série vermelha e, sobre esta, a série branca ou plasma sanguíneo. Este último tem aparência clara, e é a porção não celular do sangue, correspondendo a 60% do volume sanguíneo em indivíduos saudáveis. 91% da constituição do plasma é água, 7% de proteínas (albumina, globulinas, fibrinogênio) e outros 2% por elementos dissolvidos (glicose, potássio, sódio, cloro, cálcio, ferro, uréia, creatinina, colesterol, hormônios e oligoelementos).

FERNANDEZ et al (2006) analisaram a composição e a estrutura morfológica de 20 amostras de PRP oriundas de pacientes saudáveis, através de microscopia, e encontraram 2 componentes: um material fibrilar com uma faixa estriada semelhante a filamentos de fibrina, e um componente celular contendo, na sua maioria, células plaquetárias humanas. Não foram encontrados outros componentes morfológicos no limite entre o componente celular e o material afibrilar.

TSUITSUI & ROSSI JÚNIOR (2007) descreveram uma técnica simplificada de expansão cirúrgica seguida de enxerto ósseo bovino adicionado com PRP. Os autores obtiveram resultados satisfatórios e o ganho de tecido ósseo permitiu a colocação de implantes com o diâmetro correto para a área em questão.

ALBUQUERQUE et al.(2008) realizaram um estudo revisional da aplicação clínico cirúrgica do PRP e concluíram que as propriedades associadas das plaquetas tornam o PRP um produto com grande potencial de melhorar a integração dos enxertos ósseos, cutâneos, cartilagosos ou de gordura, bem como para estimular a cicatrização de feridas cirúrgicas, sendo, portanto, uma boa alternativa em cirurgias odontológicas.

OLIVEIRA, L. (2009) publicou um artigo sobre o papel do PRP em odontologia, e comentou que tão velozmente quanto a popularização do PRP no mundo, cresceram também as críticas e questionamentos relativos a sua real eficácia terapêutica. Diversos protocolos de obtenção e utilização foram testados e discutidos e, enquanto alguns autores relataram taxas de sucesso significativamente aumentadas com a sua utilização, outros não conseguiram

observar nenhum benefício adicional. O autor lembra ainda que inexistem estudos clínicos prospectivos e bem controlados para responder a essas questões, e geralmente estão limitadas a estudos de bancada ou modelos em animais, pesquisas primárias que geram evidências indiretas. Ainda assim, um dos pontos mais explorados pela comunidade científica parece ser o protocolo para obtenção do PRP e conseqüentemente a concentração plaquetária final.

3.5. LOCAL DE CONCENTRAÇÃO DOS FATORES DE CRESCIMENTO E REPARAÇÃO TECIDUAL

BELTRÃO & ANDRADE (2001) publicaram uma revisão de literatura dos aspectos biológicos da utilização de gel de PRP em enxertias maxilares, e disseram que a aplicação deste material, além da vantagem de estabilizar enxertos particulados no leito receptor, amplifica o resultado associado aos fatores de crescimento, liberados pelos grânulos α -plaquetários no processo de retração do coágulo. O processo de diferenciação e proliferação celular nos leitos, no qual se associou o enxerto ao PRP, será mais efetivo, assim como a atividade dos osteoblastos. A inibição da osteólise poderia significar um problema para o sucesso desta técnica, na medida em que este fenômeno auxilia a revascularização. No entanto, todos os fatores de crescimento do PRP estimulam a angiogênese, sendo vantajoso para a melhor incorporação do enxerto.

LEMOS et al.(2002) disseram que os fatores de crescimento agem nas células osteoprogenitoras, diferenciando-as e auxiliando o trabalho das células presentes no osso pré – existente. Desta forma, nos defeitos ósseos maiores onde as células remanescentes não são suficientes para induzir o reparo, os fatores de crescimento desempenham um papel fundamental. São formados por grupos de polipeptídeos que atuam como mediadores biológicos importantes no reparo dos tecidos, proliferação de células incluindo, diferenciação, quimiotaxia e formação de matriz. Os fatores de crescimento encontrados no osso incluem Fator de Crescimento Derivado de Plaquetas (PDGF), Fator de Crescimento Transformante (TGF), Fator de Crescimento de Fibroblastos Básico (FGF), Fator de Crescimento Insulínico (IGF) e BMPs. São produzidos por diversas células, entre elas: plaquetas, fibroblastos, osteoblastos, condroblastos e outras células de natureza mesenquimal.

PONTUAL et al.(2004) disseram que entre os fatores de crescimento plaquetários temos: PDGF, TGF- β , PDEGF (Fator de Crescimento Epidermal Derivado de Plaquetas), PDAF (Fator Angiogênico Derivado de Plaquetas), IGF-1 e PF-4 (Fator Plaquetário 4) . Atuam diretamente na angiogênese, no recrutamento de células para o local da injúria, mitose celular, produção de colágeno e consequente formação óssea. Devido à capacidade de atuar em células de diferentes tecidos, o PDGF, entre todos os fatores, possui ampla especificidade. É considerado o principal fator de crescimento das plaquetas, por ser o primeiro a estar presente na ferida guiando os eventos celulares de reparação tecidual, promovendo uma cicatrização rápida e de boa qualidade.

STANFORD et al.(2007) no estudo das BMPs na regeneração óssea, descreveram como estruturas protéicas encontradas em alta concentração no osso desmineralizado , que possuem habilidade de estimular a osteoindução através da diferenciação de células em osteoblastos maduros.

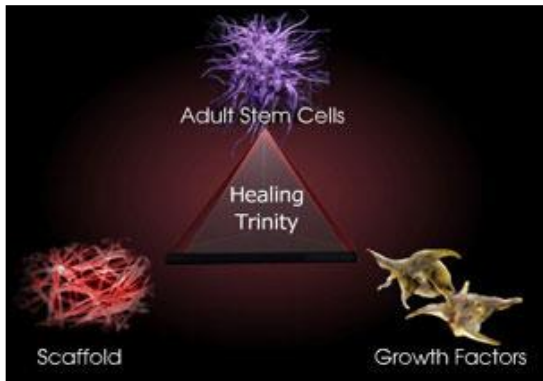


Fig.4. Triade da cicatrização: Células tronco

adultas (células mesenquimais indiferenciadas), fatores de crescimento e arcabouço. Fonte: <http://www.plateletrich.com>

3.6 PLAQUETAS

3.6.1 ANATOMIA

SANTOS et al.(2008) dizem que as plaquetas ou trombócitos são fragmentos citoplasmáticos dos megacariócitos, formados no sistema hematopoiético da medula óssea a partir das células tronco ou células mesenquimais indiferenciadas. São anucleadas, discóides, com 2 a 3 µm de diâmetro ,espessura média de 1 µm e volume de 7.0 fl.. Possui citoplasma complexo e limites externos irregulares ou disformes, com presença de

mucopolissacarídeos, glicoproteínas e fosfolípídeos. Normalmente, apresentam um período de vida no sangue de 9 a 12 dias. Em situações normais, estão em número de 140.000 a 400.000/mm³. As plaquetas mais jovens são mais eficientes e as mais envelhecidas, lesadas e não funcionais são removidas pelo baço em 24 a 48 horas. Participam ativamente do mecanismo de coagulação ao emitir pseudópodes que proporcionam adesividade interplaquetária, com consequente formação do trombo plaquetário. Com a formação do coágulo propriamente dito, desenvolve-se uma rede de fibrina que proporciona um receptáculo favorável para a migração celular no processo de regeneração tecidual.

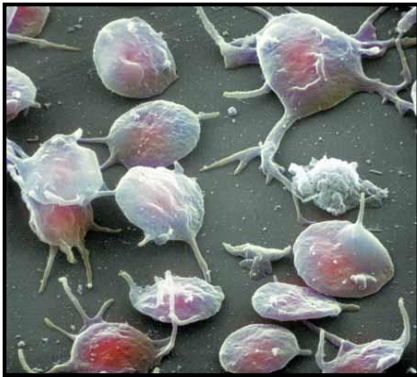


Fig.5. Scanning Electron Micro-graph (SEM) colorido de plaquetas sanguíneas emitindo pseudópodes. Nota-se que algumas células estão entrando no processo de ativação. Aumento: x 3,300 at 6x6 cm size. Fonte:The Science Photo Library. (<http://www.sciencephoto.com>).

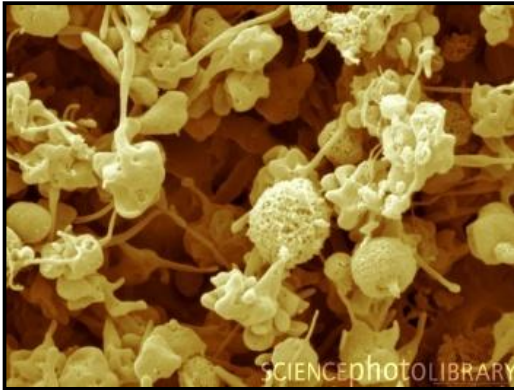


Fig.6. SEM de plaquetas humanas ativadas.

Aumento: x7810 Fonte: The Science Photo Library (<http://www.sciencephoto.com>).

DUSSUE et al.(2008) dizem que na formação das plaquetas, minúsculas porções do citoplasma separam-se das porções periféricas dos megacariócitos através de grandes canais de demarcação plaquetária. A membrana que reveste esses canais surge por invaginação da membrana celular e apresentam continuidade com o espaço extracelular. O contínuo desenvolvimento e a fusão das membranas de demarcação plaquetária produzem a separação completa dos fragmentos citoplasmáticos para formar as plaquetas.

3.6.2. PROCESSAMENTO DAS PLAQUETAS

ANITUA (2001) constatou clinicamente os efeitos benéficos do Plasma Rico em Fatores de Crescimento (PRFG), obtido através de técnica

simples e rápida. Os tubos eram centrifugados a 270 G, por 7 minutos, em temperatura ambiente. Após esse processo, o autor viu a separação do material em: fração celular, com células vermelhas depositadas no fundo do tubo, e fração plasmática logo acima desta. A fração plasmática ainda estava dividida em 4 porções, de acordo com o peso molecular, que foram identificadas como: PVRGF (Plasma Muito Rico em Fatores de Crescimento), logo nos 2 cc acima da camada de células vermelhas; PRGF (Plasma Rico em Fatores de Crescimento) nos 3 cc acima; PGF (Plasma com Fatores de Crescimento) localizados nos 05 cc subseqüentes; e PPGF (Plasma Pobre em Fatores de Crescimento) no 1cc superior do plasma. O autor utilizou com sucesso para técnica de regeneração tecidual, 1cc de plasma localizado logo acima da camada de células vermelhas, compreendendo, portanto, PVRGF, PRGF e PGF.

DIAS (2002) comentou que diversas técnicas de preparo do PRP têm sido descritas na literatura para produzir o concentrado de plaquetas, sem que haja um consenso sobre a velocidade, força e tempo de centrifugação do sangue para a produção do PRP. A quantidade de sangue colhido pode variar de 5cc a 450 cc, dependendo da técnica para produção do PRP, do ambiente cirúrgico (hospital ou ambulatório) e do volume de PRP que pretendemos obter. Os autores realizaram a técnica preconizada por SONNLEITNER et al. (2000) e estimaram que o PRP obtido contém em média 300% mais de plaquetas que o sangue total do paciente.

MACEDO (2004) disse que a escolha do anticoagulante (citrato de sódio) que preserva a membrana plaquetária, bem como a calibragem da

centrífuga com uma força G, frequência e tempo ajustados, são muito importantes na viabilidade da plaqueta. A força G excessiva pode fragmentar as plaquetas e ser um fator determinante na não eficiência do PRP. A coleta de sangue de forma atraumática e os tubos de acondicionamento que devem ser plásticos ou siliconizados também são fatores determinantes para manter a estrutura da plaqueta e não provocar uma agregação ou adesão precoce.

GARCIA et al.(2005) dizem que a respeito do processo de centrifugação, são necessárias algumas regras para obtenção de um material eficiente e de qualidade. O processo deve ser estéril e de precisão, para obtenção da separação dos componentes sanguíneos em alta concentração, sem provocar a lise das plaquetas ou danificá-las. Se forem danificadas, perderão a capacidade de secretar fatores de crescimento, tornando a técnica ineficiente. Existem diferentes métodos de obtenção de PRP no mercado e isso talvez explique alguns resultados não satisfatórios encontrados na literatura.

FERRAZ et al.(2007) analisaram a concentração de plaquetas em PRPs de cães obtidos em 3 velocidades diferentes (1300, 1600 e 3200 rpm) e viram que o aumento médio da porcentagem na concentração de plaquetas para cada técnica foi 1300 rpm-183%, 1600 rpm-210% e 3200 – 222%. Na centrifugação a 3200 RPM, as plaquetas apresentaram a morfologia alterada e tamanhos diferentes em cada amostra estudada, que foram compreendidos como danos celulares severos. Os autores concluíram que a técnica ideal de confecção de PRP de cães consiste na centrifugação precedente do sangue em 800rpm por 10 minutos, separando o plasma, sendo este submetido a uma segunda centrifugação de 1600 rpm por 10 minutos, separando e desprezando

o plasma pobre em plaquetas.

3.7.TÉCNICAS DE OBTENÇÃO DE PRP OU CONCENTRADO DE PLAQUETAS

SONNLEITNER et al.(2000) descreveram uma técnica de produção de PRP e concentrado de plaquetas pra enxertos ósseos intraorais, que utiliza dupla centrifugação. O sangue coletado é colocado em tubos com citrato de sódio e centrifugado a 1200 RPM (160 G) por 20 minutos. Podemos evidenciar então a separação do material dentro dos tubos em: Plasma Pobre em Plaquetas (PPP) no topo, contendo fibrinogênio autólogo e pobre em plaquetas; Plasma Rico em Plaquetas (PRP) no segundo nível, contendo fibrinogênio autólogo e rico em plaquetas; Linha de Demarcação ou Névoa Branca, sobre a fração de células vermelhas do sangue, rica em plaquetas e células brancas sanguíneas; e Células Sanguíneas, a fração vermelha do segundo nível, contendo predominantemente células vermelhas e plaquetas. Nesta camada, 6 a 7 mm da parte superior são ricas em plaquetas jovens e logo abaixo, a concentração de plaquetas diminui. Um ponto é marcado de 6 a 8 mm acima da linha de demarcação sobre as células vermelhas (separando a camada de células vermelhas) e o restante do plasma pipetado é submetido à segunda centrifugação a 2000 rpm (400 G) por 15 minutos. Pode-se então identificar apenas duas camadas: o PPP em cima, sendo um soro amarelo claro com fibrinogênio e poucas plaquetas e o Concentrado de Plaquetas, que

é uma pequena quantidade de plaquetas muito concentradas no fundo do tubo centrifugado.

SILVA (2007) utilizou em seu estudo o método de obtenção de PRP preconizado pelo Departamento de Veterinária da Universidade de Viçosa. O sangue foi coletado e armazenado em dois tubos de ensaio com vácuo de 4,5 ml contendo citrato de sódio. O conteúdo dos tubos foi homogeneizado e centrifugado a 1300 RPM por 12 minutos. Após a centrifugação, o plasma foi separado das hemácias, passando a existir entre eles uma zona de névoa, constituída de leucócitos, plaquetas e hemácias maiores. O plasma foi pipetado e colocado em um tubo que, posteriormente, foi centrifugado. Foram pipetados 25 μ L (microlitro) da zona de névoa por tubo, e reservados em um tubo devidamente identificado. O conteúdo foi utilizado juntamente com o PRP para obtenção do coágulo, pois hemácias e plaquetas dão maior consistência ao gel, e os leucócitos conferem imunidade. Foi realizada uma nova centrifugação do plasma a 1300 RPM por 8 minutos e, depois, retirado o plasma sobrenadante, permanecendo apenas 125 μ L formados pelo plasma e pelo botão plaquetário. Agitando-se o tubo, obteve-se a resuspensão do botão e a coloração original do PRP. Foram adicionados 25 μ L da zona de névoa, obtendo o PRP final. Este protocolo proporcionou uma concentração de plaquetas entre 1.600.000 e 2.000.000 por μ L. É importante lembrar que o número de plaquetas no PRP é dependente da contagem inicial no sangue total, portanto, quanto maior o número inicial, mais rico em plaquetas foi o PRP final.

FILHO et al.(2007) avaliaram microscopicamente a ação do osso autógeno, associado ou não ao PRP, em cavidades ósseas de cães. Os autores não viram benefícios na aplicação do PRP isolado ou associado ao osso autógeno. Para confecção do PRP, foram coletados 20 ml de sangue de cada cão e acondicionados em tubos com 3.8% de citrato de sódio (anticoagulante). Esses tubos foram centrifugados a 1200 RPM por 8 a 10 minutos até a separação dos elementos do sangue em 3 fases: a superior, correspondendo a 40 a 45 % do volume, representada pelo fibrinogênio, considerado o Plasma Pobre em Plaquetas (PPP); a intermediária, de cor mais alaranjada, 15 a 20% do volume, considerado o PRP; a inferior, mais densa, de cor avermelhada, 30 a 35% do volume e composto por hemáceas. Depois, mediu-se o volume do PRP em microlitros e ativou 4% do volume obtido de PRP com cloreto de cálcio a 10% para formação de gel autógeno, que foi mantido a uma temperatura de 37° C até o momento da sua utilização.

3.8. TÉCNICAS DE LEVANTAMENTO DE SEIO MAXILAR

BOYNE & JAMES (1980) publicaram em estudo científico, neoformação óssea após utilizarem osso autógeno medular e cortical particulado, da crista ilíaca, para levantamento de seio maxilar utilizando uma técnica de acesso à cavidade sinusal, através da parede lateral.

SMILLER et al.(1992) disseram que a cirurgia traumática, em etapa única, consiste na inserção do enxerto e do implante simultaneamente e é indicada nos casos em que existe de 3 a 4 mm de osso residual para

estabilizar o implante durante a fase de cicatrização (mínimo de 48 a 54 semanas). Nos casos em que a altura óssea é menor, a cirurgia em duas etapas é indicada, e o implante é colocado após 5 a 6 meses da realização do enxerto sinusal. Depois, mais 5 a 6 meses são necessários para osseointegração e colocação dos abutments.

TATUM et al.(1993) descreveram que a técnica de levantamento de seio maxilar foi originalmente desenvolvido no início da década de 70, pelos próprios autores ,e apresentado no Alabama Implant Congress em 1976. Duas técnicas cirúrgicas foram descritas sendo uma atraumática, com acesso pela crista alveolar e uma traumática, com acesso pela parede lateral do rebordo. Na técnica traumática, após o acesso lateral, eleva-se a membrana do seio maxilar, para posterior compactação do enxerto no assoalho da cavidade sinusal. Na técnica atraumática o osso era removido através de curetas, até que o assoalho do seio fosse exposto e fraturado com um osteótomo de pequeno calibre. Então, a membrana do seio era elevada e o implante inserido.

FUGAZZOTTO (1999) disseram que em um mesmo tempo cirúrgico, podem ser realizadas as extrações de molares da maxila e a técnica atraumática de levantamento de seio, utilizando trefina e osteótomo. 5 meses após, implantes com mais de 10mm podem ser instalados no local.

VAN DEN BERGH et al.(2000) comentaram que no caso de perfurações na membrana durante cirurgia de seio maxilar, uma cola de fibrina pode ser utilizada com sucesso. Nos casos de perfurações maiores, enxertos em bloco de osso córtico esponjoso são desejáveis, e a cirurgia de levantamento de seio é descartada.

ALMEIDA et al.(2006) disse que Summers, em 1994, aperfeiçoou a técnica atraumática preconizada por TATUM et al. (1993), tornando-a menos invasiva e simples. O objetivo era preservar a maior quantidade de osso maxilar, empurrando a massa óssea próxima à cortical do seio, elevando o assoalho, o periósteo e a membrana do seio maxilar, com um mínimo de trauma. Para realizar esta técnica no mínimo 5 mm de osso residual são necessários.

PELEG et al.(2006) viram que é possível ter sucesso na compactação simultânea de enxerto ósseo particulado e inserção do implante, em arcadas com no mínimo 1 a 2 mm de altura óssea, desde que a cirurgia seja cuidadosa e bem planejada. O acompanhamento desses casos durou 9 anos, comprovando o sucesso dessa técnica a longo prazo.

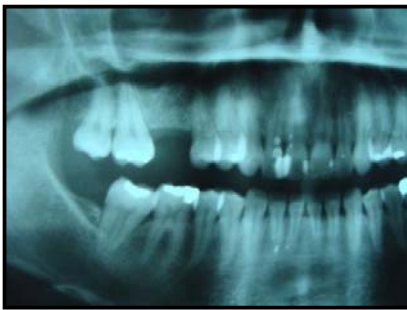

Fig.7. Radiografia panorâmica indicando a necessidade de levantamento atraumático. (técnica de Summers).

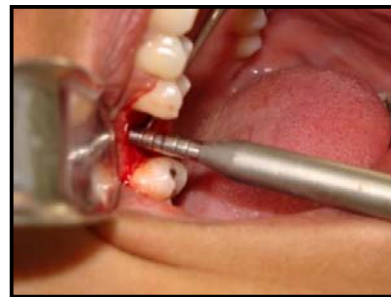

Fig.8. Utilização de osteótomo para realizar leve fratura no assoalho do seio maxilar .

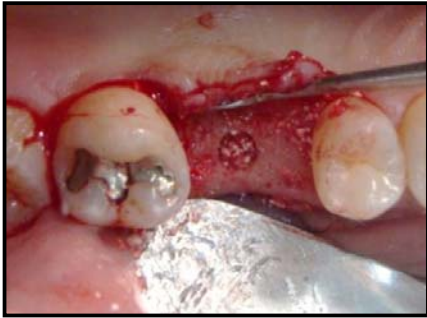

Fig.9. Osso bovino liofilizado depositado no sítio do implante. (Fonte: arquivo pessoal)

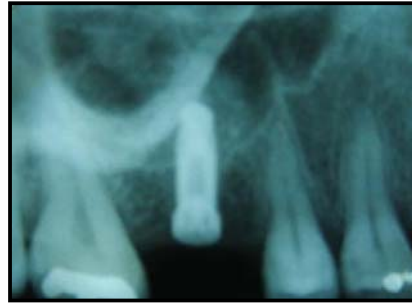

Fig.10. Radiografia periapical do pós operatório. (Fonte: arquivo pessoal)

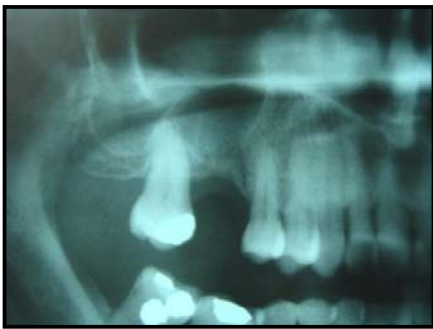

Fig.11: Seio maxilar direito com grande Pneumatização (Sub-antral 3). (Fonte: arquivo pessoal).

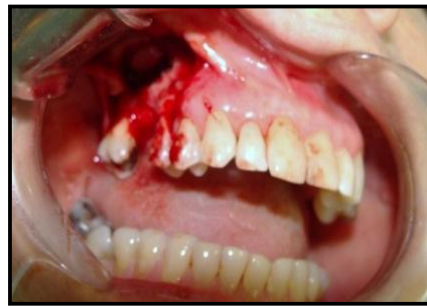

Fig.12. Acesso lateral realizado para levantamento de seio maxilar direito. (Fonte: arquivo pessoal)

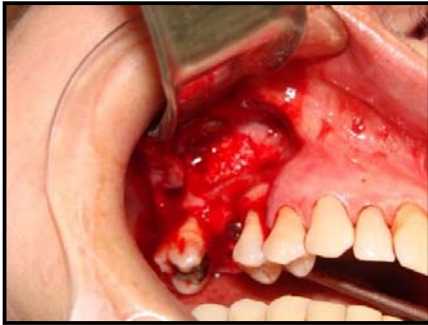

Fig.13. Enxerto de osso bovino liofilizado + PRP inserido dentro do seio maxilar, permitindo a instalação simultânea de implante travado na cortical óssea.
(Fonte: arquivo pessoal)

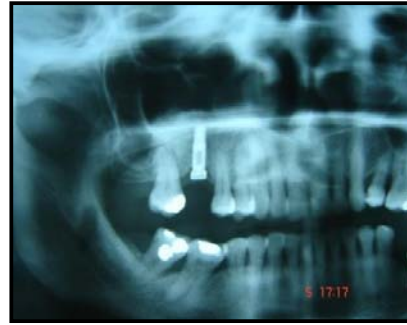

Fig.14. Radiografia panorâmica mostrando o ganho em altura óssea e implante de tamanho adequado.
(Fonte: arquivo pessoal).

3.9. ESTUDOS LONGITUDINAIS

LEMOS et al.(2002) publicaram um protocolo de obtenção simplificado de PRP para enxerto,utilizando tubos com sangue coletado de cães e citrato de sódio (anticoagulante).Esses tubos foram centrifugados a 750-800 rpm por 10 minutos, o equivalente a 2G. O PRP foi coletado e acondicionado em um tubo e material da zona de névoa foi pipetado e colocado em outro tubo, para ser utilizado na confecção do gel de plaquetas. Os autores realizaram um esfregaço do PRP para contagem do número de plaquetas, através de microscópio óptico, e consideravam ideal o PRP que

apresentasse no mínimo 1.000.000 de plaquetas por ml. Para obtenção do gel de PRP, foi adicionado ao tubo solução de cloreto de cálcio a 10% e trombina bovina tópica (10.000 UI). Após 10 segundos de agitação o coágulo foi obtido. Em todas as amostras de PRP obtidas pelo protocolo proposto, foram encontradas contagens de plaquetas entre 1.000.000 e 1.200.000/ml. Os autores concluíram que este protocolo simplificado é um auxiliar importante e seguro em cirurgias de enxerto maxilar.

WEIBRICH et al.(2002) analisaram a contagem de plaquetas e a concentração de fatores de crescimento de PRPs oriundos de homens e mulheres sadios com faixa etária entre 17 e 62 anos e encontrou uma concentração plaquetária 5 vezes maior que no sangue circulante dos doadores. Grandes quantidades de PDGF AB, TGF- β 1 e IGF I foram encontradas e, em menor quantidade, PDGF BB e TGF- β 2. Não foram descobertas influência de sexo ou idade na contagem de plaquetas e de fatores de crescimento.

PHILIPPART et al. (2003) realizaram cirurgias de levantamento de seio maxilar utilizando como material de enxertia uma mistura de PRP (1.800.000 plaquetas/mm plasma) sobre 1 μ g rhTF (Fator tissular recombinante humano), lascas de osso da calvária (2 a 5 mm de tamanho) e tetraciclina (10 a 30 μ g/ml preparation). Os autores não descreveram o método de preparo do PRP. O sucesso na regeneração óssea proporcionado por essa mistura de enxerto foi de 90,3%.

MACEDO (2004) realizou um estudo aplicando dois protocolos de obtenção diferentes, com uma (GRUPO I) e duas centrifugações (GRUPOII),

para analisar quantitativamente (contagem de plaquetas) e qualitativamente (função plaquetária de agregação através de agregômetro) os PRPs obtidos. Ao final, o estudo demonstrou que o GRUPO II obteve uma maior concentração (76% maior) de plaquetas no plasma do que o GRUPO I, porém o GRUPO II teve uma diminuição na função de agregação plaquetária. A autora também pôde observar que no GRUPO II a, variação percentual do número de plaquetas entre a primeira e a segunda centrifugação é bastante sensível, determinando extremos entre 26% e 95%.

MAZOR et al.(2004) realizaram um estudo de PRP na melhora de enxertos ósseos em levantamento de seio maxilar simultaneamente à colocação de implante. Todos os pacientes receberam uma composição de 30 a 40 % de osso autógeno e 60 a 70% de xenoenxerto. O PRP, contendo uma concentração média de plaquetas 400% maior que o sangue circulante do paciente, foi confeccionado com a técnica de dupla centrifugação, e junto com a composição de enxerto ósseo, foi inserido no seio maxilar concomitantemente à colocação do implante dentário. Através de exames tomográficos, os autores viram que todos os implantes osseointegraram, e calcularam que a aplicação de PRP reduziu o tempo de cicatrização para uma média de 3 meses, ou para um período 33% mais curto.

CHOI et al.(2005), no intuito de esclarecer resultados contraditórios apresentados por publicações prévias a este estudo, avaliaram a influência das concentrações de PRP na viabilidade e proliferação de células de osso alveolar in vitro. Células ósseas obtidas de lascas de osso alveolar foram expostas a diferentes concentrações de PRP. Os autores concluíram que o estudo in vitro

evidenciou que altas concentrações de PRP inibem a viabilidade e proliferação de células ósseas, enquanto que menores concentrações estimulam.

MELO et al.(2007) foram bem sucedidos na aplicação de PRP associado a osso autógeno em calvárias de coelhos. O PRP foi confeccionado com uma centrifugação única, a 3200 RPM por 12 minutos e também foi submetido à contagem de plaquetas, sendo identificada uma contagem 4 vezes superior à observada nas amostras de sangue periférico.

YOU et al.(2007) analisaram o efeito do PRP na cicatrização óssea periimplantar de defeitos ósseos produzidos em 6 cadelas ,e tratados com Bio-Oss (osso bovino), e concluíram que o PRP diminuía a cicatrização. O PRP foi confeccionado da seguinte maneira: 20 ml de sangue colhido de cada cadela foram centrifugados a 2400 RPM por 10 minutos, para separação do PPP e PRP da fração de células vermelhas sanguíneas. O PPP e PRP foram novamente centrifugados a 3600 RPM há 15 minutos, para separação do PRP do PPP. A contagem média de plaquetas no PRP produzido por cada cadela foi de 1.380.000 (variando entre 1.010.000 a 2.230.000). O PRP foi ativado logo antes da aplicação com uma solução de cloreto de cálcio a 10% e 5000 unidades de trombina bovina para formar um gel.

DUSSUE et al.(2008) encontraram no estudo revisional sobre o PRP e sua aplicação na odontologia, resultados paradoxais com relação à neoformação óssea ,após o uso de gel de plaquetas . Os autores concluíram que não apenas o número de plaquetas nas concentrações deve ser observado, mas também os aspectos qualitativos, ou seja, a função das plaquetas. Um número considerável de plaquetas, porém com a viabilidade

comprometida certamente não proporcionará o efeito desejado, já que os fatores de crescimento, cruciais para o sucesso da preparação, já podem ter sido eliminados em consequência de procedimentos inadequados.

GONÇALVES, A. (2008) realizou um estudo histológico de amostras retiradas de seio maxilar enxertados com PRP e osso bovino inorgânico associados (técnica GONÇALVES & MOTTA, 2007), e avaliou se houve indução da neoformação óssea. A autora concluiu, amparada também por estudo revisional, que esse composto otimizou as propriedades osteocondutoras do osso; induziu a formação acelerando a sua maturação, apresentando histologicamente um índice de sucesso de 88,88%.

MAIOR (2008) realizou estudo revisional longitudinal de 24 pacientes os quais foram submetidos a enxerto de seio maxilar com biomaterial (osso liofilizado bovino) e PRP (plasma rico em plaquetas), concluiu que as análises estatísticas de regeneração óssea, são previsíveis e seguras comparadas a outras técnicas, demonstrando índice de sucesso de 90% dos casos acompanhados.

4. MATERIAIS E MÉTODOS

Este estudo foi realizado em pacientes que se apresentaram espontaneamente e consentido ao curso de especialização da AORJ no Centro Livre de Odontologia para execução de enxertia do seio maxilar (levantamento de seio maxilar), e posterior instalação de implantes osseointegráveis nas áreas enxertadas (posterior de maxila).

Como procedimento padrão foram adotadas normas de procedimentos precisos e em comum acordo com os pacientes, mediante assinatura de termo de responsabilidade. Realizaram anamnese completa, história médica pregressa, modelos de estudo, registro de oclusão, guias cirúrgicos, além de exames complementares: radiografias panorâmicas e/ou tomografias e exames de análises clínicas (sangue e urina).

Dentre todos os casos clínicos realizados pelos alunos do curso, foram separados 7 casos, os quais foram submetidos a avaliação quantitativa de plaquetas, em plasma centrifugado, para obtenção de plasma rico em plaquetas em aparelho de automação (contador automático, marca: coulter, modelo: T-890) no laboratório LIAC (situado à rua Major Ávila, 195, Tijuca, Rio de Janeiro), pelo Dr. Bias Miranda CRF-75465. Os tubos de ensaio identificados (fig. 15) foram imediatamente acondicionados, depois de coletados e centrifugados, em caixas de isopor (fig. 16), identificados com nome do paciente, com bolsa térmica resfriada a aproximadamente 22°C e transportados cuidadosamente na posição vertical até o laboratório em um

prazo máximo de 2 horas após a coleta, para que não tivéssemos perdas plaquetárias e encontrássemos um resultado fidedigno.

Os pacientes receberam prescrição de 2g de amoxicilina ou 600mg de clindamicina, uma hora antes da cirurgia e após de 8/8 horas por 7 dias; 4 mg de dexametasona uma hora antes da cirurgia e após de 12/12 horas por 2 dias; 750mg de paracetamol de 4/4 horas em caso de dor; 1g de vitamina C começando 1 semana antes da cirurgia e continuando por mais 3 semanas; 1 comprimido de complexo B iniciando 1 semana antes da cirurgia e continuando por mais 3 semanas; Periogard ou Noplak (solução de gluconato de clorexidina à 0,12%) logo antes da cirurgia e banho na região operada 2 semanas após a cirurgia , 2 vezes ao dia.

Para a confecção do PRP, foi realizado o protocolo desenvolvido por GONÇALVES & MOTTA (2007). Foi utilizada uma centrífuga marca internacional, ICE, modelo A4021X-4 USA, banho maria a 37°C adaptado para PRP, pipetador de 1ml, placa de petri(descartável estéril), ponteiras descartáveis autoclavadas, cloreto de cálcio a 0,025M, tubos vacutainer com anti-coagulante citrato de sódio a 3,8% para 4,5 ml,optou-se pela obtenção de trombina autógena ,protocolo também desenvolvido pelos autores acima.

No dia da cirurgia, todos os pacientes tiveram pulsação e pressão aferidos (WERNECK,2006). A punção da veia basilar foi realizada (Fig.17), coletando o sangue através do sistema vacutainer, utilizando agulhas 21Gx1” ou 22Gx1” e tubos vacutainer com anticoagulante citrato de sódio a 3,8%, onde, o sangue ficou armazenado até o momento da manipulação .A quantidade de sangue colhido variava em função do volume percentual do

hematócrito do paciente e do volume do PRP necessário a área de reparação óssea. Em pacientes com o hematócrito elevado (acima de 40%) foi necessário coletar um maior volume de sangue, com isso acrescentou-se mais tubos à grade. Para levantamento de seio unilateral pequeno colocou-se em torno de 40 ml de sangue, ou seja, 8 a 10 frascos (em função do hematócrito) e mais dois tubos para a trombina autógena. A coleta de sangue variou de acordo com o hematócrito do paciente, pois com maior volume de eritrócitos (hematócrito) por ml de sangue, temos naturalmente um menor volume dos outros componentes, como plaquetas, que foi o alvo de nossa coleta. Sendo assim precisamos de um ou dois tubos extras para conseguir as plaquetas desejadas. A centrifugação (fig.18) promove a separação das células vermelhas que, por terem um peso específico maior, depositam-se na parte inferior do tubo. Na parte superior fica o plasma com as plaquetas e entre estas duas camadas, existe outra fina e esbranquiçada, denominada zona de névoa (fig.19), que contém as células brancas, principalmente os leucócitos e plaquetas maiores. Esta pequena camada também é pipetada para compor o PRP.

Os tubos foram submetidos à centrifugação única por 10 minutos a uma velocidade capaz de gerar uma força centrífuga de 160G, para separação dos elementos sanguíneos sem danificá-los e deixados em repouso sobre a bancada na posição vertical (fig.20) por aproximadamente 10 minutos concluindo delicadamente a separação (fig.21).

Nesta técnica foi utilizada trombina autógena obtida através da coleta de mais dois tubos extras, que adicionados a 0,5 ml de cloreto de cálcio a 0,025 M em cada tubo, ativaram a coagulação. Após a coagulação, completada

após 10 minutos aproximadamente, centrifugamos por 15 minutos, a uma velocidade capaz de gerar 160G. O coágulo obtido foi retirado, restando o soro com a trombina autógena (fig. 22).

Após elevar a membrana do seio maxilar sem rompê-la, todo o plasma dos tubos foi pipetado e transferido para placa de petri, descartável e estéril, juntamente com a camada de leucócitos. Adicionou-se a trombina autógena na proporção de 1:5 (fig.23), o cloreto de cálcio a 0,025M na proporção de 80 microlitros por ml de plasma, que , depois de ativado (geleificado) , foi adicionado osso bovino inorgânico liofilizado BONEFILL® (fig.25). Toda a reação foi produzida em banho Maria (fig.24 e fig. 26) a uma temperatura de aproximadamente 37°C, similar à temperatura corporal humana.

O gel foi manipulado com auxílio de pinça e tesoura, acomodado dentro do seio maxilar, preenchendo todas as reentrâncias e compactado levemente, para que não houvesse espaços vazios. O retalho, então, foi reposicionado e suturado com fio 3-0.



Fig.15. Tubos de ensaio identificados



Fig.16. Caixa de isopor para transporte

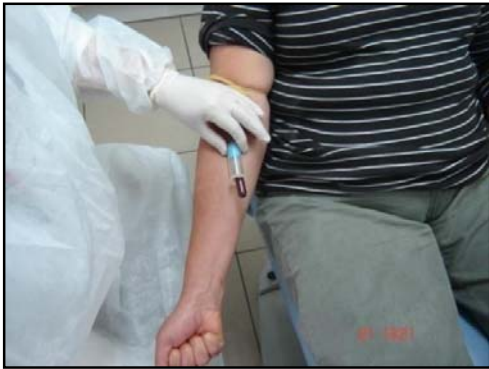

Fig.17. Punção da veia basilar



Fig.18. Centrifugação por 10 minutos




Fig.19. Zona de névoa (leucócitos)

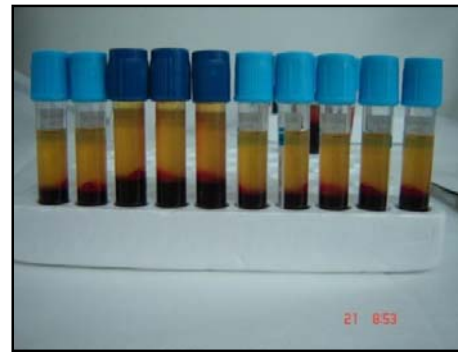


Fig.20. Repouso dos tubos na posição vertical.

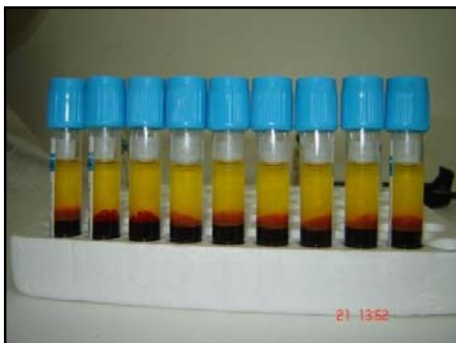

Fig.21. Separação dos elementos do sangue



Fig.22. Confeção de trombina autógena.

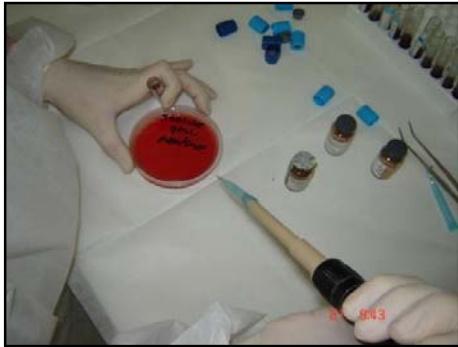

Fig.23 adição de trombina autógena.



Fig.24. Aquecimento à 37°C.



Fig. 25. Adição de osso bovino liofilizado
BONEFILL®

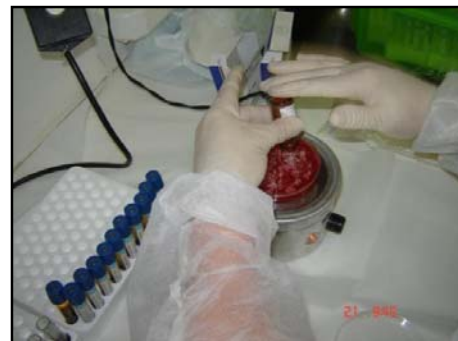

Fig.26. Aquecimento após adição do
BONEFILL®

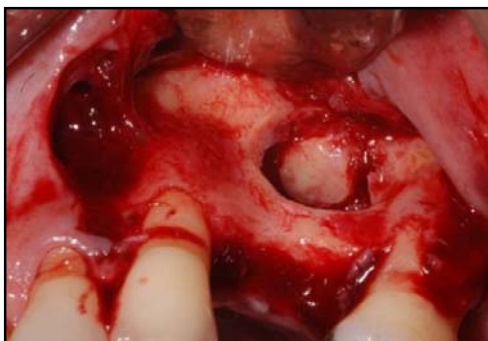

Fig.27. Acesso lateral do seio maxilar.

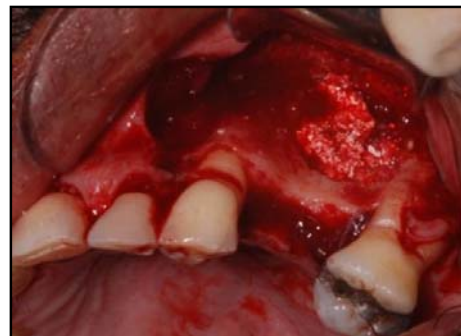

Fig. 28. Preenchimento com PRP.

5. ANÁLISES ESTATÍSTICAS

A análise dos dados foi consubstanciada em Métodos Estatísticos Não Paramétricos e a Análise Descritiva dos Dados através de Medidas de Resumo, Gráficos *Box Plot* e Tabela de Contingência.

A Tabela de Contingência consiste no propósito de estudar a relação entre duas variáveis de classificação. Neste estudo, avaliou-se a associação das variáveis sexo e idade no intuito de saber se existe associação entre estas variáveis.

O Gráfico tipo *Box Plot* apresenta o comportamento de variáveis através de medidas de posição e dispersão. O gráfico se resume em cinco estimativas: mínimo da amostra, 1º Quartil (representa 25% da amostra), Mediana (o valor médio da amostra), 3º Quartil (representa 75% da amostra) e máximo da amostra. As estimativas demonstram a assimetria da distribuição e os dados discrepantes. O 1º Quartil e o 3º Quartil representam o Limite Mínimo e o Limite Máximo da distribuição e os valores compreendidos entre eles são chamados valores adjacentes. Estes diagramas são muito úteis em comparações gráficas entre conjuntos de dados, uma vez que possuem alto impacto visual e são fáceis de entender.

A Distância Interquartílica, ou seja, entre Quartis, representa a variabilidade dos dados em estudo. Neste trabalho, a Distância Interquartílica representa o grau de variação entre o hematócrito dos pacientes, a plaquetometria no sangue total e a plaquetometria do plasma centrifugado no dia da cirurgia.

A utilização dos métodos não paramétricos é eficaz quando as premissas dos testes de significância paramétrica não são atendidas. Tais premissas são:

- A população a ser estudada possui Distribuição Normal
- As variáveis do estudo proposto são de nível Intervalar.

Os dados utilizados em estudos de qualquer natureza podem ser classificados em três tipos:

- Dados Nominais: As variáveis em estudo só permitem uma classificação. Seus valores são contados e não medidos.
- Dados Ordinais: As variáveis em estudo, além de permitirem uma classificação, podem estabelecer uma ordenação entre as classes.
- Dados Intervalares: As variáveis em estudo normalmente possuem uma unidade de medida com uma escala bem estabelecida e permitem operações aritméticas utilizando-se diretamente os seus valores.

A metodologia de teste de hipóteses é desenvolvida para rejeitar a hipótese nula ou crença inicial, consubstanciada nas evidências a partir da amostra e que a hipótese alternativa tenha probabilidade muito alta de ser verdadeira. Entretanto, deixar de rejeitar a hipótese nula não representa uma prova da veracidade da crença inicial. Nunca será possível provar que a hipótese nula é a correta, uma vez que a decisão é baseada somente na

informação sobre a amostra, e não sobre a população inteira. Assim, deixar de rejeitar a hipótese nula é apenas concluir que não existem evidências suficientes para garantir a sua rejeição.

As vantagens de se utilizar Testes de Hipótese Não Paramétricos são:

- A distribuição associada aos dados populacionais é originada de outras distribuições que não assumem a normalidade, ou seja, distribuições empíricas;
- O tamanho da amostra pode ser pequena, por exemplo, 20 indivíduos, pois os métodos não paramétricos são mais abrangentes.
- Os testes Não-Paramétricos são mais simples de serem efetuados e mais fáceis de serem compreendidos que os testes Paramétricos
- Como não dependem do formato da distribuição da população da qual a amostra é retirada, os cálculos de probabilidade para estabelecer a aceitação ou rejeição da hipótese nula são, na maior parte dos testes não paramétricos, cálculos exatos.

As desvantagens da utilização desta metodologia são:

- Como as restrições dos testes não paramétricos são mais flexíveis implica em conclusões mais gerais do fenômeno em estudo e, com isso, a eficiência do teste é menor em comparação aos testes paramétricos. A correção desta perda é corrigida através do aumento do tamanho da amostra.

- A utilização dos testes não paramétricos implica na perda da informação nos dados quando comparada aos testes paramétricos, ocorrendo à perda do poder do teste.
- Não há procedimentos não paramétricos para avaliação de interações entre fatores de um experimento.

Neste estudo, foram selecionados 7 pacientes aleatoriamente, através dos prontuários dos pacientes em tratamento pelos alunos do curso de especialização da AORJ na CLIVO. A construção do banco de dados consiste em registrar os dados referentes ao hematócrito, à plaquetometria no sangue total e à plaquetometria no plasma centrifugado no dia da cirurgia para confecção do PRP dos pacientes. A partir da seleção, foi utilizado o Teste Não Paramétrico Wilcoxon para investigar a associação entre a contagem de plaquetas no sangue total e a contagem das mesmas no dia da cirurgia.

O Teste Não Paramétrico de Wilcoxon utiliza amostras independentes para testar se as contagens de plaquetas no sangue total diferem ou não das contagens de plaquetas no dia da cirurgia utilizando a média das distribuições. A utilização deste teste é quase tão eficaz do que o teste t pareado sob condições apropriadas citadas acima e mais eficazes quando houver a ausência das premissas. O procedimento para executar o teste é:

$$|D_i| = |X_i - Y_i|, i = 1, \dots, m$$

➤ Calcular a diferença absoluta das duas contagens de plaquetas, ou seja, onde D_i é a diferença absoluta, X_i a contagem de plaquetas no sangue total e Y_i é a contagem de plaquetas no dia da cirurgia.

➤ Calcular o posto associado as duas variáveis utilizando a seguinte regra:

$$R_i = R(X_i, Y_i), \text{ se } D_i > 0 \\ -R(X_i, Y_i), \text{ se } D_i < 0$$

Onde $R(X_i, Y_i)$ é o posto associado a (X_i, Y_i) .

➤ Se não houver empates, utiliza-se a estatística:

$$T^+ = \sum (R_i, \text{ com } D_i > 0)$$

Dessa forma, consideram-se os postos positivos. Este valor é comparado com a tabela da Distribuição de Wilcoxon, levando-se em conta o tamanho da amostra. Neste estudo, as contagens de plaquetas nos dois momentos não existem empates.

Resultados e Discussão

Tabela 1: Resumo dos dados das variáveis Hematócrito, contagem de plaquetas no sangue total (em milhões por ml) e contagem de plaquetas no dia da cirurgia de levantamento de seio maxilar (em milhões por ml)

	Hematócrito	Plaquetas no sangue total	Plaquetas no dia da cirurgia
Média	0,40757	257,71	216
Mediana	0,405	239	165
Desvio Padrão	0,03234	93,76	112,52
Mínimo	0,36	143	99
Máximo	0,45	388	395
1o Quartil	0,38	162	123
3o Quartil	0,43	367	334

Pode-se perceber que, em média, a proporção de Hematócrito encontrado no sangue de cada paciente foi de 40,76%, enquanto que a contagem de plaquetas no sangue total foi de 257,71 milhões por ml e a contagem de plaquetas no plasma centrifugado no dia da cirurgia foi de 216 milhões por ml, significando que há uma discrepância média entre as contagens (não deixando de considerar que a primeira contagem foi em 4,5 ml de sangue total homogeneizado e a segunda contagem em 2,5 ml de plasma centrifugado). A Mediana é o valor que distribui os dados em dois grupos distintos, ou seja, determina dois grupos de pacientes: os que tiveram, por exemplo, a contagem de plaquetas 50% maior e 50% menor. O valor que representa 50% dos pacientes considerando a porcentagem de hematócrito foi de 40,5%, enquanto que na contagem das plaquetas no sangue total foi de 239 milhões por ml e a contagem da mesma no dia da cirurgia foi de 165 milhões

por ml. O Desvio Padrão mede a variação dos dados em cada variável em estudo. Assim, a proporção de Hematócrito teve uma variação de 3,2%, enquanto que na contagem de plaquetas no sangue total a variação foi de 93,76 milhões por ml e a mesma contagem no dia da cirurgia a variação foi de 112,52 milhões por ml, significando que a variabilidade da contagem no dia da cirurgia foi significativamente maior do que a quantidade no sangue total. O 1o Quartil representa a distribuição de 25% dos dados coletados, ou seja, são o grupo de pacientes que, por exemplo, registraram a contagem de plaquetas 25% mais baixos. Assim, a proporção de hematócrito no 1o Quartil foi de 38%, enquanto que a contagem de plaquetas no sangue total foi de 162 milhões por ml e a mesma contagem no dia da cirurgia foi de 123 milhões por ml. O 3o Quartil representa o grupo de pacientes que tiveram, por exemplo, a contagem de plaquetas 25% mais altos. Assim, o 3o Quartil da proporção de hematócrito foi de 43%, enquanto que a contagem de plaquetas no sangue total foi de 367 milhões por ml e a mesma contagem no dia da cirurgia foi de 334 milhões por ml.

Tabela 2: Resultados do teste de hipóteses entre as contagens de plaquetas

Estatística Teste	Significância
-1,01	0,31

Assim, pode-se afirmar que não existem evidências estatisticamente significativas para dizer que existe relação entre os momentos de coleta de sangue para a contagem de plaquetas.

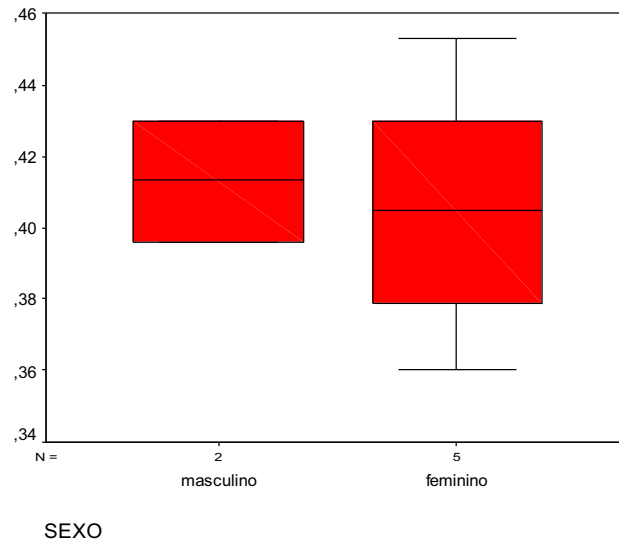


Gráfico 1: Relação entre sexo e proporção de hematócrito

Assim, pode-se perceber que o sexo feminino teve a maior e a menor proporção de hematócrito. A maior variabilidade desta proporção foi do sexo feminino por ter maior quantidade delas na amostra. As distribuições de proporções podem ser consideradas simétricas.

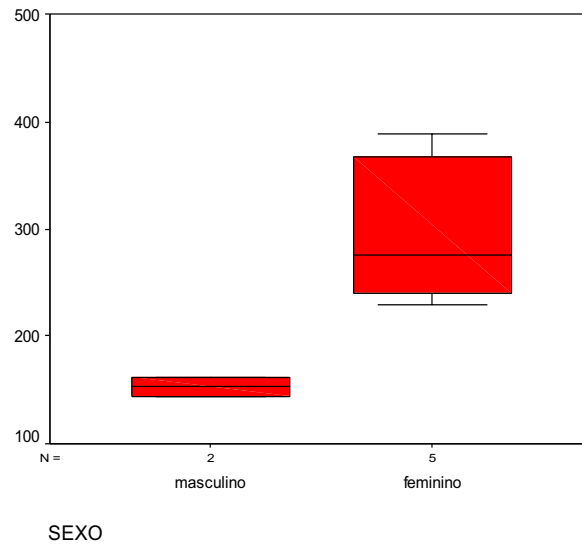


Gráfico 2: Relação entre sexo e contagem de plaquetas no sangue total

Assim, pode-se perceber que a menor quantidade de plaquetas foi o sexo masculino e a maior quantidade foi o sexo feminino. A maior variabilidade da quantidade de plaquetas foi o sexo feminino e sua distribuição é assimétrica, tendo 50% dos pacientes quantidades de plaquetas maiores do que sua mediana.

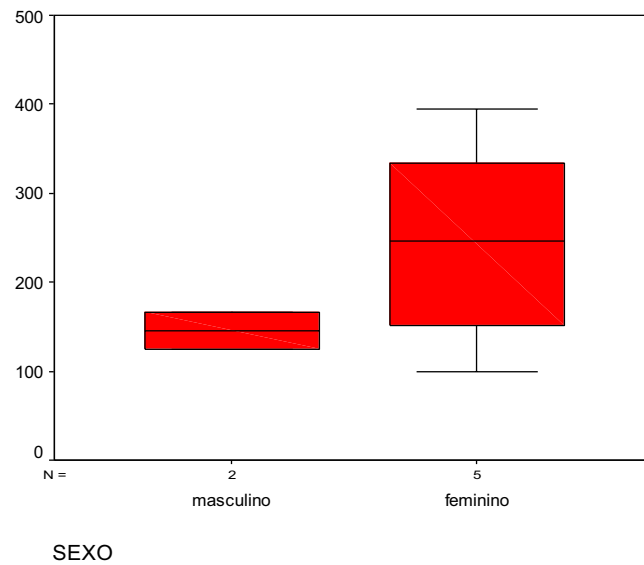


Gráfico 3: Relação entre sexo e contagem de plaquetas no plasma centrifugado no dia da cirurgia

Assim, pode-se perceber que a maior e a menor quantidade de plaquetas no dia da cirurgia foi das mulheres e ambas as distribuições foram simétricas.

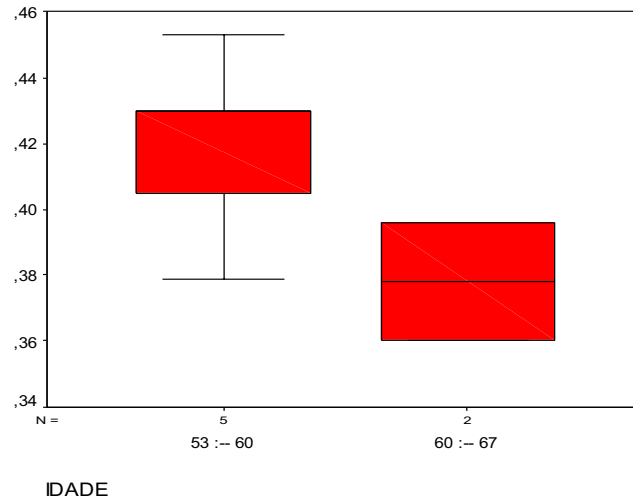


Gráfico 4: Relação entre idade dos pacientes e proporção de hematócrito

Assim, pode-se analisar que a menor proporção de hematócrito foi a idade entre 60 e 67 anos e a maior proporção foi a idade entre 53 e 60 anos. A distribuição entre 60 e 67 anos é simétrica e possui maior variabilidade.

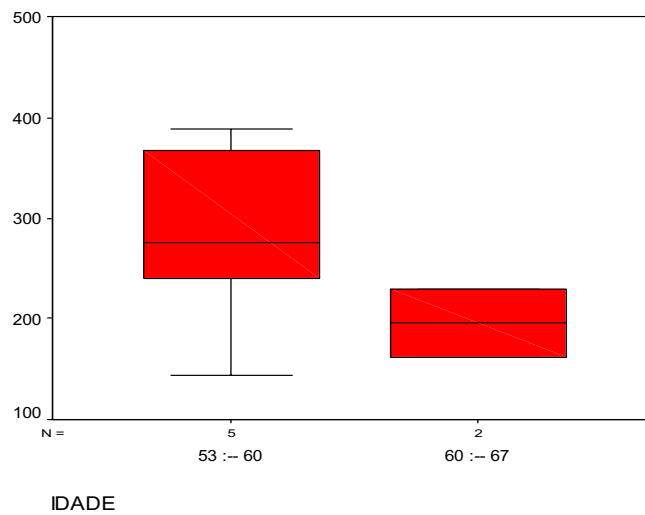


Gráfico 5: Relação entre idade do paciente e contagem de plaquetas no sangue total

Assim, pode-se perceber que a menor e a maior quantidade de plaquetas no sangue total foi a idade entre 53 e 60 anos. A distribuição da contagem de plaquetas de 60 a 67 anos foi simétrica, enquanto que a distribuição das idades 53 a 60 anos é assimétrica e a maioria dos pacientes se encontra acima de 50% da contagem total no sangue de plaquetas. A maior variabilidade foi das idades 53 a 60 anos.

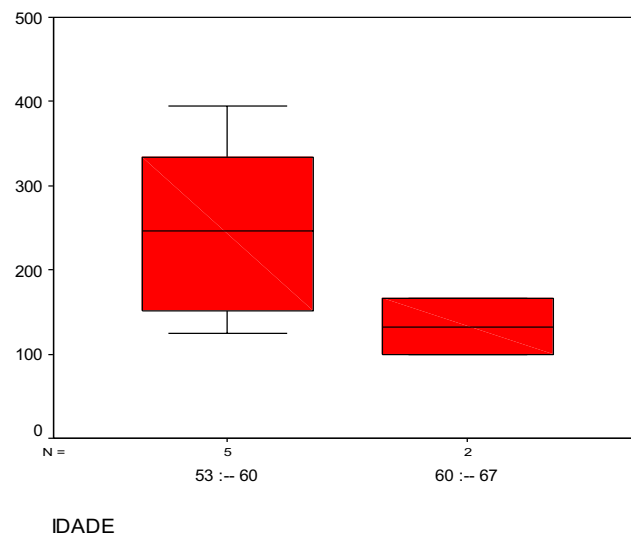


Gráfico 6: Relação entre idade dos pacientes e contagem de plaquetas no plasma centrifugado dia da cirurgia

Assim, pode-se analisar que a menor quantidade de plaquetas no dia da cirurgia foi das idades 60 a 67 anos, enquanto que a maior quantidade foi de 53 a 60 anos. A maior variabilidade foi da idade 53 a 60 anos, que possui distribuição simétrica. O mesmo tipo de distribuição pode-se dizer das idades 60 a 67 anos.

6 – DISCUSSÃO

As deficiências funcionais e estéticas acarretadas pelas perdas dentárias levaram o homem, desde os tempos antigos, a procurar substitutos protéticos satisfatórios. Nesse intuito, foram utilizados inúmeros e inimagináveis artifícios, contudo sem grande êxito. Até que, em 1965, o sueco Per-Ingvar Branemark descobriu o fenômeno da osseointegração (união anatômica e funcional entre osso vivo e superfície do implante) que viria a se tornar o pilar da implantodontia até os dias atuais. MAGINI & SCHIOCHETT (1999); MOTTA(2002); VANZELLI&IMPARATO(2003); VIEIRA(2005); ALBREKTS SON & WENNERBERG(2005); TESSARE JÚNIOR(2006).

Dentro dessa perspectiva, os clínicos encontraram o desafio de instalar implantes clinicamente e proteticamente viáveis em rebordos ósseos atrofiados pelo desuso e a pneumatização do seio maxilar, também decorrente da ausência de estímulos fisiológicos dentários. Assim, ao longo dos anos, os pesquisadores desenvolveram múltiplas técnicas de enxerto ósseo, as quais muitas são usadas até hoje com sucesso: enxertos em bloco de áreas doadoras intra e extraorais, levantamento de seio maxilar, distração osteogênica, etc. BOYNE & JAMES (1980) BREINE & BRANEMARK (1980); LINKOW (1983); MILLER et al. (1992); TATUM et al. (1993); FUGAZZOTTO(1999); MARX et al.(1998); VAN DEN BERGH et al. (2000); KUABARA et al.(2000); CHANAVAZ(2000); ANITUA(2001); RAGHOEBAR et al.(2001) ; PIKOS(2005); OMAGARI(2005); PELEG et al. (2006); CANNIZARRO et al. (2007).

Para a realização dos enxertos os dentistas utilizaram diversos tipos de biomateriais, tais como: osso autógeno (autólogo), osso homólogo de banco de ossos (DFDBA e FDBA), osso bovino liofilizado (xenoenxerto), hidroxiapatita (aloplástico), PRP uma associação entre enxerto autólogo e xenoenxerto e/ou aloenxerto. Os autores nos informam também que o biomaterial ideal deve aliar biocompatibilidade, previsibilidade, aplicação clínica, ausência de riscos trans-operatórios, seqüelas pós-operatórias mínimas, baixo custo e aceitação por parte do paciente. MISCH (2000); CHANAVAZ (2000); LOURENÇO (2002); OLIVEIRA et al. (2003); AGHALOO et al. (2004); HALLMAN & NORDIN (2004); PONTUAL et al. (2004); MARZOLA et al.(2005); KASSOLIS & REYNOLDS (2005); DALAPÍCULA et al. (2006); BOYAPATI & WANG (2006); WILSON et al. (2006); PENTEADO(2007); WERNECK (2007).

Diversos autores concordam que o PRP é um excelente enxerto autógeno, que permite uma melhor manipulação e condensação de materiais particulados, sua técnica de obtenção não apresenta morbidade, além de conter fatores de crescimento que proporcionam uma neoformação óssea mais rápida e de qualidade, pode ser utilizado em diversas cirurgias como regenerador tecidual e é principalmente explorado em técnicas para levantamento de seio maxilar. MARX et al. (1998); ANITUA (2001); BELTRÃO & ANDRADE (2001); SANCHEZ et al.(2003); MAZOR et al. (2004); AGHALOO et al. (2004); MARZOLA et al. (2005); KASSOLIS & REYNOLDS (2005); WILSON et al.(2006); PENTEADO (2007); TSUITSUI & ROSSI JÚNIOR (2007); ALBUQUERQUE et al. (2008).

No entanto, há controvérsias na comunidade científica em relação aos benefícios do PRP na reparação óssea, produzidas por pesquisas muitas vezes limitadas, com aplicação de diferentes métodos de obtenção do PRP, sem que haja um consenso sobre velocidade, força e tempo de centrifugação. Diante desse paradoxo, são necessários estudos mais aprimorados, com um protocolo padronizado, para que possamos obter uma concentração de plaquetas viáveis adequada, e liberação de fatores de crescimento importantes no processo cicatricial. FROUM et al. (2002); DIAS (2002); WEIBRICH et al.(2002); PHILIPPART et al. (2003); GARCIA et al.(2005); CONTATORE et al.(2005); BOYAPATI & WANG (2006); DUSSUE et al.(2008); OLIVEIRA,L.(2009).

Os fatores de crescimento secretados pelos grânulos α -plaquetários, como o PDGF, TGFs- β , IGFs, PDAF, PDEGF, são apontados como os responsáveis pela otimização do reparo ósseo, ao induzir eventos importantes como a revascularização do enxerto, atividade mitótica celular, quimiotaxia, produção de colágeno, diferenciação de CIM (células mesenquimais indiferenciadas) em osteoblastos, entre outros. Os PDGFs (fatores de crescimento derivados de plaquetas) são altamente instáveis e não duram muito na circulação sanguínea, e o PRP pode ser teoricamente, um veículo adequado para aumentar as concentrações desses fatores no tecido lesado. BELTRÃO & ANDRADE (2001); LEMOS et al. (2002); PONTUAL et al.(2004), WILSON et al.(2006); MELO et. al.(2007); STANFORD et al (2007).

Muitos protocolos de obtenção de PRP, aparentemente inadequados, com força G, tempo e número de centrifugações excessivas, que produzem

altas concentrações plaquetárias, podem provocar lise das plaquetas ou danificá-las, fazendo com que elas percam a capacidade de secretar fatores de crescimento, parecendo tornar estas técnicas menos eficientes. SONNLEITNER et al.(2000); MACEDO (2004); GARCIA et al.(2005); CHOI et al.(2005); SILVA (2007); FERRAZ et al. (2007); YOU et al. (2007); FILHO ,D. et al. (2007).

O alvo de todos os preparos de PRP são evidentemente as plaquetas ou trombócitos, que são fragmentos citoplasmáticos dos megacariócitos formados na medula óssea a partir de células mesenquimais indiferenciadas, são anucleadas discóides e apresentam um período de vida curto, sendo removidas quando velhas pelo baço, o que ocorre em apenas 2 (dois) dias aproximadamente. Participam ativamente do processo de coagulação ao emitir pseudópodes que proporcionam adesividade plaquetária e conseqüentemente uma rede de fibrina, um arcabouço favorável à migração celular para regeneração tecidual. FERNANDES et al.(2006); STANFORD et al.(2007); SANTOS et al.(2008); DUSSUE et al. (2008).

Existem protocolos de confecção de PRP simples, e com aplicações bem sucedidas, através de uma centrifugação branda e utilização de trombina autógena como aglutinante, que aparentemente não causam alterações morfológicas nas células plaquetárias nem reações imunológicas indesejáveis, como os preconizados por alguns autores. LEMOS et al. (2002), GONÇALVES & MOTTA (2007); GONÇALVEZ,A. (2008).

Diante disso, pode-se refletir que não só o número de plaquetas das preparações deve ser observado, mas também os aspectos qualitativos, ou

seja, a função das plaquetas. Um número considerável de plaquetas, não significará necessariamente uma maior eficácia do PRP. LEMOS et. al.(2002) MACEDO (2004); CHOI et al.(2005); DUSSUE et al.(2008); OLIVEIRA,L. (2009).

7. CONCLUSÃO

Mediante análise laboratorial do número de plaquetas processadas no PRP com a técnica desenvolvida por GONÇALVES & MOTTA utilizada no curso de implantodontia da Academia de Odontologia do Estado do Rio de Janeiro na clínica CLIVO, conclui-se que:

O método para confecção de PRP com centrifugação única e baixa velocidade de centrifugação produz um plasma rico em plaquetas com concentrações plaquetárias muito próximas das concentrações encontradas no sangue total (não deixando de considerar que a primeira contagem foi feita em 4,5 ml de sangue total e a segunda contagem em 2,5 ml de plasma centrifugado).

Tudo indica que este protocolo que preconiza centrifugação única à velocidade de 800 RPM não proporciona um concentrado elevado de plaquetas (2X, 3X ou 4X acima do número de plaquetas no sangue total), mas um plasma rico em plaquetas, ou seja, plaquetas, leucócitos e plasma separados das hemácias.

As análises estatísticas com dados não paramétricos revelaram que a média do hematócrito foi de 40% e que a média do número de plaquetas nos exames anteriores à cirurgia, presentes no sangue total teve uma média de 257.000 plaquetas por mm^3 e que a média de plaquetas contadas no plasma centrifugado no dia da cirurgia foi de 216.00 mm^3 . Devido à pequena amostra e a variabilidade dos dados, nesse estudo, houve uma menor concentração de plaquetas no sexo masculino o que, com dados paramétricos, banco de dados

acima de 20 indivíduos, os extremos dos variáveis dos dados tendem a se aproximar e não demonstrar diferenças entre sexo ou idade .

Um dos pontos a serem explorados pela comunidade científica é a necessidade de se realizarem maiores estudos clínicos prospectivos com banco de dados maior e bem controlados para demonstrar evidências diretas na concentração plaquetária final e sua efetividade.

REFERÊNCIAS

AJZEN, S.A. et al. Análise por Tomografia Computadorizada do Enxerto Autógeno na Cirurgia de "Sinus Lift". **Radiol Bras**, 2005; 38 (1):25-31.

ALBREKTSSON, T. Repair of Bone Grafts: A Vital Microscopic and Histologic Investigation in the Rabbit. **Scand J Plastic Reconstr Surg**. 14:1-12, 1980.

ALBREKTSSON, T. & WENNERBERG, A. The Impact of Oral Implants -Past and Future, 1966-2042. **J.Can.Dent.Assoc**. 2005; 71(5): 327.

ALMEIDA, L.P.B. et al. Estudo Comparativo das Técnicas Cirúrgicas de Levantamento de Seio Maxilar em Implantodontia: Revisão de Literatura. **Artigo** apresentado no X Encontro Latino Americano de Iniciação Científica e VI Encontro Latino Americano de Pós Graduação - Universidade do Vale do Paraíba. 2006. p729-732

ANITUA, E. The Use of Plasma –Rich Growth Factors (PRGF) in Oral Surgery. **Pract Proced Aesthet Dent** 2001;13(6):487-493.

BELTRÃO, G.E. & ANDRADE, M.G.S. Aspectos Biológicos da Utilização do Gel de Plasma Rico em Plaquetas nas Reconstruções Maxilares com Enxertos. **BCI-Revista Brasileira de Cirurgia e Implantodontia-v.08.nº32.out/dez-2001**.

BERGH VAN DEN, J.P.A. Anatomical Aspects of Sinus Floor Elevations. **Clin Oral Impl Res** 2000;11: 256-265.

BREINE, U. & BRANEMARK, P.I. Reconstruction of Alveolar Jaw Bone. An Experimental and Clinical Study of Immediate and Preformed Autologous Bone Grafts in Combination with Osseointegrated Implants. **Scand J Plast Reconstr Surg**.1980.14 (1).p.23-48.

CANNIZZARO, G. et al. Augmentation of Posterior Atrophic Edentulous Maxilla With Implants Placed in the Ulna: A Prospective Single-Blind Controlled Clinical Trial. **Int J Oral MaxilloFac Implants** 2007; 22:280-288.

CARLSON, N. E. et al. Platelet –rich plasma. **J Am Dent Association** .v.133.2002.

CHANAVAL, M. Maxillary Sinus: Anatomy, Physiology, Surgery, and Bone Grafting Related to Implantology - Eleven Years of Surgical Experience (1979-1990). **Journal of Oral Implantology**.v.XVI .n.3.1990.

CHANAVAL, M. Sinus Graft Procedures and Implant Dentistry: A Review of 21 Years of Surgical Experience (1979-2000). **Implant Dentistry**.v.9.n.3.2000

CLAVERO, J. et al. Ramus or Chin Grafts for Maxillary Sinus Inlay and Local Onlay Augmentation: Comparison of Donor Site Morbidity and Complications. **Clinical Implant Dentistry and Related Research**.V.05. nº03,2003.pp.154-160.

CONSTANTINO, A. Elevação de Seios Maxilares com Perfuração de Membrana-Estudo Prospectivo Clínico e Histológico de 4 anos. **Rev.Bras.Implant**.set/2002.

CONTATORE, J.V. et al. Utilização de Plasma Rico em Plaquetas em Periodontia. **Revista Paulista de Odontologia**. Ano XXVII. nº 01. 2005. p.15-20.

CORREIA, L.F. et.al. Auto e xenoenxertos na prática clínica implantológica. **Portugal Implantologia**. N.01. Dezembro -2002.

DALAPÍCULA, S.S.et.al. Características Físico Químicas dos Biomateriais Utilizados em Enxertia Óssea. Uma revisão crítica. **Implant News**,v.03,nº5,pp.487-491,2006

DAVARPANA, M. et al. **Manual de Implantodontia Clínica**. Ed.Art Med.2003.

DIAS, E.C.L.C.M. et al. Plasma Rico em Plaquetas. **Rev. Bras. Impl.** Jul-Set/2002.p.36-38.

DUSSUE, L.M.S. et al. Plasma Rico em Plaquetas (PRP) e sua aplicação na odontologia. **Revista Brasileira de Análises Clínicas**, vol.40(3): 193-197.

FILHO, D.P.N. et al. Avaliação Microscópica da Ação do Osso Autógeno Associado ou não ao PRP em cavidades ósseas de Cães. **Revista ImplantNews** 2007;4(3):263-9.

FROUM, S.J. et al .Effect of Platelet-Rich Plasma on Bone Growth and Osseointegration in Human Maxillary Sinus Grafts: Three Bilateral Case Reports. **The Int.Journ. of Periodontics & Restorative Dentistry**, v.22,n.1.2002.

GARCIA, R.L.L. et al .Plasma Rico em Plaquetas : Uma Revisão da Literatura.**Rev Bras Implantodont Protese Implant** 2005;12(47/48):216-9

GARCIA, R.V. Utilização de Plasma Rico em Plaquetas (PRP) Associado a Implantes Intra Ósseos em Mandíbula de Cães. Análise Histológica. **(Tese Doutorado)**. Universidade Estadual Paulista. Faculdade de Odontologia de Araraquara. 2005.

GARG, A.K. Aumento do Seio Maxilar Através de Enxerto para a Colocação de Implantes Dentários: Anatomia, Fisiologia, e Procedimentos. **Implant.Dentistry**, 1999/2000, nº6, p.17-25.

GONÇALVES, A.R.Q. “A Associação do Plasma Rico em Plaquetas com o Osso Bovino Inorgânico, em Enxertos de Seio Maxilar, Induz a Neoformação Óssea?” **Monografia** apresentada ao Centro de Pós graduação da Ciodonto-Clivo como requisito parcial para obtenção do grau de especialista em Implantodontista.2008

GONÇALVES, S.; MOTTA, S. TÉCNICA DE OBTENÇÃO DE PRP. **Comunicação pessoal**, CLIVO, 2007.

HALLMAN, M. & NORDIN,T.Sinus Floor Augmentation With Bovine Hidroxyapatite Mixed With Fibrin Glue and Later Placement of Nonsubmerged Implants: A Retrospective Study in 50 Patients. **Int J Oral MaxilloFac Implants** .2004; 19:222-227.

KASSOLIS, J.D. & REYNOLDS, M.A. Evaluation of the Adjunctive Benefits of Platelet-Rich Plasma in Subantral Sinus Augmentation. **The Journal of Craniofacial Surgery**. v.16. n.2. março de 2005.

KELLER, J.C. & STANFORD, C.M. The Conception of Osseointegration and Bone Matrix Expression. **Critical Reviews in Oral Biology and Medicine**.2 (1):83-101.1991.

LINKOW, L.I. Bone Transplants Using the Symphysis, The Iliac Crest and Synthetic Bone Materials. **J Oral Implantology**, v.11, n.2, p.211-247, 1983.

LOURENÇO, E.J.V. Avaliação da Osteogênese com Proteínas Ósseas Morfogênicas (BMPs): Análise em Defeitos na Calvária e ao Redor de Implantes de Titânio em Coelhos. **Tese de Mestrado**. USP-Baurú. 2002.

MAIOR, C.M.V. Avaliação longitudinal de implantes dentários instalados em enxerto "sinus lift" com PRP e biomateriais: descrição da técnica cirúrgica com PRP e biomateriais. **Monografia** (especialização em Implantodontia), Ciodonto, Rio de Janeiro.

MARX, R.E. et al. Platelet –Rich Plasma: Growth Factor Enhancement for Bone Grafts. **Oral Surgery, Oral Medicine, Oral Pathology, Oral Radiology, & Endodontics**: Volume 85(6) June 1998 pp 638-646.

MATSUMOTO, M.A. Análise microscópica de rebordos alveolares maxilares reconstruídos com enxertos autógenos de crista ilíaca e região mentoniana: **Dissertação de Mestrado**. Universidade de São Paulo, Baurú, 1999.

MAZOR, Z. et al . Platelet-Rich Plasma for Bone Graft Enhancement in Sinus Floor Augmentation with Simultaneous Implant Placement: Patient Series Study. **Implant Dentistry**. v.13. n.01. 2004.

MISCH, C.E. **Implantes Dentários Contemporâneos**. 2ª edição, Ed.Santos, p 452 . p470

NYSTRÖM, E. et al . 10-Year Follow-up of Onlay Bone Grafts and Implants in Severely Resorbed Maxillae. **Int.J.Oral Maxillofac. Surg**. 2004; 33: 258-262.

OLIVEIRA JÚNIOR, et al. Departamento de Histologia e Biologia Estrutural. Universidade Federal de São Paulo. Disponível em: <<http://www.unifesp.br/dmorfo/histologia/ensino/seios/index.html>>.

OLIVEIRA, L. O Papel do Plasma Rico em Plaquetas (PRP) em Odontologia. Artigo publicado pela Sociedade Brasileira de Diabetes 20/01/2009. http://www.diabetes.org.br/colunistas/sorriso_em_foco/index.php?id=1836.

OLIVEIRA, R.C. et al. Avaliação Histológica e Bioquímica da Resposta Celular ao Enxerto de Osso Cortical Bovino Previamente Submetido a Altas Temperaturas. Efeito da Temperatura no Preparo Xenógeno. **Rev.Bras.Ortopedia**. v.38. n.09. setembro de 2003.

OMAGARI ,C.T. et al. Levantamento de Seio Maxilar com Enxertos – Revista da Literatura (**Monografia**) Bauru: APCD regional Bauru, 2005, pp.697-729.

PELEG,M. et al. Predictability of Simultaneous Implant Placement in The Severely Atrophic Posterior Maxilla: A 9-Year Longitudinal Experience Study of 2,132 Implants Placed into 731 Human Sinus Grafts . **Int J Oral Maxillofac Implants**.2006; 21:94-102.

PENTEADO, L.A.M. Eficácia da Associação de Vidro Bioativo e Plasma Rico em Plaquetas na Reparação Óssea em Coelhos.(**Tese de mestrado**) Departamento de Odontologia da Universidade de Taubaté. São Paulo. 2007.

PETERSON, L.J. et al. **Cirurgia Oral e Maxilofacial Contemporânea**. Ed.Guanabara Koogan.3º edição.1998.

PIKOS, M.A. Atrophic Posterior Maxilla and Mandible: Alveolar Ridge Reconstruction With Mandibular Blocks Autografts. **Alpha Omegan**.2005.98(3).p.34-45.

PINTO, A.V.S. et al. Fatores de Risco,Complicações e Fracassos na Terapêutica com Implantes Osseointegrados. **Atualização na Clínica Odontológica**. Módulos de Atualização. 19º Congresso da APCD. Ed. Artes Médicas. 2000.

PONTUAL, M.A.B. et al. **Plasma Rico em Plaquetas- PRP- e Fatores de Crescimento-das Pesquisas Científicas à Clínica Odontológica**. São Paulo, Ed.Santos, 2004.

RAGHOEBAR, G.M. et al. Morbidity of Chin Bone Harvesting. **Clin Oral Impl. Res.**, 12, 2001, 503-507.

SÁNCHEZ,A.R. et al. Is Platelet –Rich Plasma the Perfect Enhancement Factor? A Current Review.**The Int Journ of Oral & Max Impl** 2003; 18:93-103.

SCIVITTARO,G.B. et al. Análise da Reabsorção de Enxertos Ósseos Onlay de Duas Áreas Intrabucais Sobre o Rebordo Alveolar. Rev. **Implant News**, v.02, nº 3, maio/junho de 2005.

SILVA, P.S.A. Plasma Rico em Plaquetas (PRP) Associado ou Não ao Osso Esponjoso Autógeno no Reparo de Falhas Ósseas Experimentais.**Ciência Rural**,v.39,n.1,jan-fev Universidade Federal de Viçosa-MG. 2009

SMILLER DG, et al. Sinus Grafts and Endosseous Implants Lift. **Dent Clin North Am**,1992;36:151-186.

SONNLEITNER et al. A Simplified Technique for Producing Platelet-Rich Plasma and Platelet Concentrate for Intraoral Bone Grafting Techniques: A Technical Note. **Int J Oral Maxillofac Implants** 2000; 15:879-882.

STEIGMANN, M. et al. A Comparative Study of Bilateral Sinus Lift Performed With Platelet- Rich Plasma Alone Versus Alloplastic Graft Material Reconstituted With Blood. – **Implant Dentistry**, v.14, nº 03, 2005, p. 261-266.

TATUM, O.H.J. et al. Sinus Augmentation .Rationale, Development, Long-Term Results.**The New York State Dental Journal**.Maio.1993.

TSUITSUI, M. & JÚNIOR, R.R. Aumento do Rebordo Alveolar com Expansão Cirúrgica e Adição de Osso Bovino e P.R.P.- Proposta de uma Nova Técnica. **Braz. Oral Mag. Implantol.** (1).Nov-Dez.2007.

UEBEL, C.O. Ação do Plasma Rico em Plaquetas e Seus Fatores de Crescimento na Cirurgia dos Microimplantes Capilares.(**Tese de doutorado**). Faculdade de Medicina. PUC-RS. Porto Alegre. 2006.

VANZELLI, M. & IMPARATO, J.C.P. Banco de Dentes: uma idéia promissora. **Stomatol.**v.9,nº16,jan./jun.2003.

WALLACE, S.S. & FROUM, S.J. Effect of Maxillary Sinus Augmentation on the Survival of Endosseous Dental Implants.A Systematic Review.**Ann Periodontol.**8 (1) pag328-343,2003.

WEIBRICH, G. et al. Correlation of Platelet Concentration in Platelet-Rich Plasma to the Extraction Method, Age, Sex, and Platelet Count of the Donor. **The International Journal of Oral & Maxillofacial Implants**, v.16, n.05, 2001.p .693-699.

WERNECK, J.T. Enxerto em Seio Maxilar com Hidroxiapatita e PRP. **Monografia** apresentada ao Centro de Pós Graduação da AORJ para obtenção do grau de especialista em Implantodontia.2007.

WILSON, E.M.K. et al.Estimulação da Cicatrização Óssea Pelo Plasma Autógeno Rico em Plaquetas : Estudo Experimental em Coelhos. **Acta**

Ortopédica Brasileira. v.12. n. 004 .pp.208-212. Instituto de Ortopedia e Traumatologia. São Paulo. 2006.

ANEXO

ASPECTOS ANATÔMICOS DO SEIO MAXILAR

Os seios maxilares são os maiores seios paranasais. São cavidades preenchidas por ar, e se comunicam com a cavidade nasal através do óstio sinusal maxilar, no meato nasal médio. O seu crescimento médio anual é de cerca de 2 mm em todos os sentidos. Por volta dos 12 anos, o pavimento do seio maxilar está ao nível do pavimento nasal e, com o avançar da idade o pavimento nasal vai se colocando cada vez mais baixo. No adulto, as dimensões do seio maxilar dependem de inúmeros fatores como idade, sexo, grupo étnico e condições individuais. Quanto às variações em relação à forma, encontramos extensões para o rebordo alveolar, região anterior, tuberosidade da maxila, palato duro, osso zigomático e região orbitária. A extensão alveolar é observada quando o crescimento se desenvolve no sentido do osso alveolar, e é comum nos casos em que o primeiro molar é extraído e o seio passa a ocupar essa área. Em pacientes edêntulos totais a extensão pode ser grande ao ponto do assoalho do seio constituir o próprio limite do rebordo alveolar. Quando o primeiro molar está presente, é possível observarmos extensões entre a trifurcação das raízes (OLIVEIRA JÚNIOR et al.,2007).

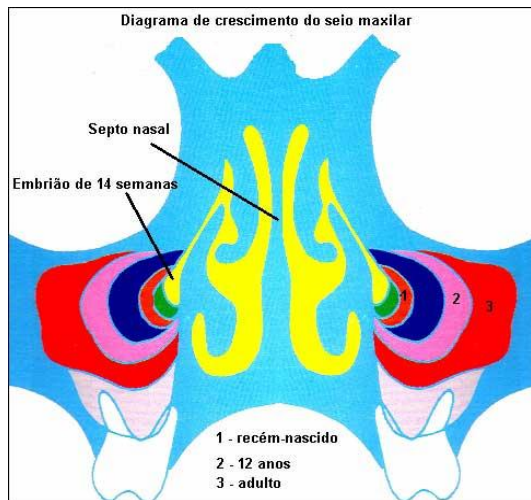


Fig.29. Diagrama do crescimento do seio

maxilar mostrando a expansão com o avançar da idade.

Fonte: <http://www.unesp.br/dmorfo/histologia/ensino/seios/index/html>.

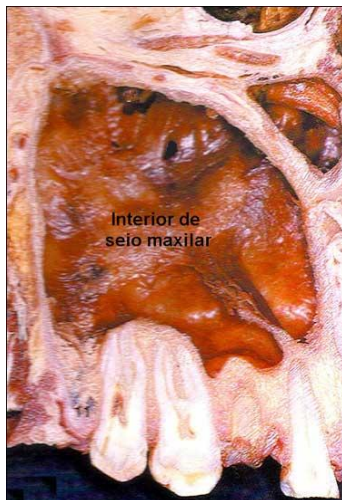

Fig.30. Imagem do interior do seio maxilar. Note que o assoalho

faz limite com as raízes de molares. Fonte: <http://www.unesp.br/dmorfo/histologia/ensino/seios/index/html>

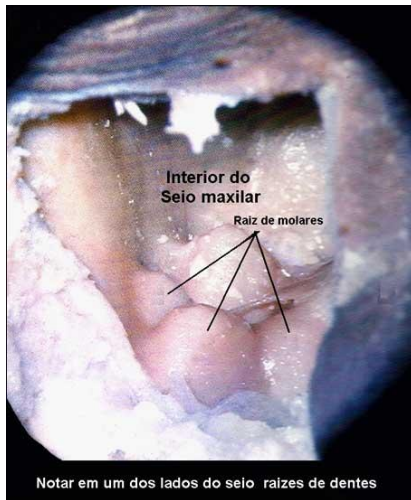


Fig.31. Imagem do interior do seio maxilar mostrando a projeção de raízes de molares maxilares sob o assoalho do seio.

Fonte: [http:// www.unesp.br/dmorfo/histologia/ensino/seios/index/html](http://www.unesp.br/dmorfo/histologia/ensino/seios/index/html)

A estrutura do assoalho sinusal contém osso basal e osso alveolar. O osso alveolar é constituído de lâmina cortical dura, em contato com os dentes, e de osso esponjoso adjacente (CHANAVAZ, 1990).

No paciente edêntulo, o assoalho sinusal pode estar localizado a até 10 mm sob o nível do assoalho da cavidade nasal (MISCH, 2000).