ACADEMIA DE ODONTOLOGIA DO RIO DE JANEIRO.

CLIVO.

CURSO DE ESPECIALIZAÇÃO EM IMPLANTODONTIA.

A IMPLANTE E PROVISÓRIO IMEDIATO – RELATO DE CASO CLÍNICO

CORDENADOR: DR. SERGIO MOTTA.

ALUNO: DR. FABIO CAMILO.

2005.

RESUMO

O presente trabalho tem por objetivo apresentar um caso clínico, no qual foi instalado um implante cônico na região incisivo central superior esquerdo, colocação de um monta-implante usinado e cimentação de uma coroa provisória. A diminuição do tempo de tratamento com implantes, pela introdução da técnica da carga imediata é um procedimento viável e previsível atualmente, desde de que uma série de procedimentos sejam respeitados e realizados dentro de indicações precisas, gerando conforto, estética e função para o paciente.

PALAVRAS-CHAVE

Carga imediata; Implante cônico; Prótese provisória.

ABSTRACT

The present study has the aim to report a clinical case, where a conic implant was fixed in the area of the left superior central incisor, connection of a mount-implant factored and cimentation of a provisional crown. The reduction treatment time with implants, by the introduction of immediate loading technique is a predictable and viable procedure nowadays, but only if a series of procedures be respected, and realized in precise indications, giving comfort, esthetic and function to the patient.

KEYWORDS

Imediate loading; Conic implant; Provisional prothesis.

INTRODUÇÃO

Entre as inúmeras ansiedades dos nossos pacientes, as quais nos deparamos na primeira consulta para implantes, uma é de relevância: o prazo para término do tratamento. Atualmente, preconiza-se um tempo de cicatrização que pode variar de 3 a 6 meses dependendo de alguns fatores, tais como: estabilidade primária dos implantes, quantidade e

qualidade óssea, entre outras, MISCH (15). Durante este período os pacientes utilizam próteses convencionais, fixas ou removíveis, devolvendo um certo grau de estética e/ou função durante o período cicatricial do implante. Isto facilita, na maioria dos casos, a aceitação do tratamento por parte dos pacientes.

A técnica da carga imediata tem sua aplicação tanto estética, quanto funcional. Estética, naqueles implantes instalados em região anterior de maxila, onde a não utilização de uma prótese, dificultaria a socialização por parte do paciente.

Funcional, quando nos referimos a alguns casos, como por exemplo, de implantes instalados entre forames mentonianos, coloca-se a prótese fixa ou móvel, horas após a cirurgia, e o paciente obtêm alguma eficiência mastigatória imediata. Como exemplo temos o sistema *Novum*, desenvolvido pelo professor Bränemark em 1996, BRÄNEMARK (3).

Com isso uma das vantagens da carga imediata seria a diminuição do tempo total do tratamento, com a eliminação do período de cicatrização, pela instalação imediata de uma prótese provisória ou definitiva sobre o implante.

O primeiro trabalho publicado, sobre carga imediata, no sistema Branemärk foi feito por SCHNITMAN *et al*. (17), no qual chegaram a conclusão que o tratamento não foi influenciado negativamente por esta técnica.

O conceito de carga imediata refere-se aquele implante que foi instalado e recebeu a prótese em oclusão até 48 horas após o ato cirúrgico.

Como toda técnica cirúrgica, a aplicação da carga imediata, tem que observar, segundo os autores MARCANTONIO e GRISI (14); BIANCHINI *et al.* (2); BEZERRA e LENHARO (1), DINATO e POLIDO (9); VASCONCELOS *et al.* (19); GOMES (10), alguns pré-requisitos para sua execução, tais como:

- Implantes fixados com 40 N/cm;

- Implantes de no mínimo 3,75 x 10 cm, projeto parafuso;
- Osso tipo I e II; alveolo costuma ser tipo III .
- As cargas oclusais devem direcionadas no sentido do longo eixo do implante, evitando as forças horizontais;
- Utilização de próteses parafusadas. Caso seja cimentada, não deverá ser removida num período de 4 a 6 meses;
- Implantes com tratamento de superfície;
- Cantilers devem ser avaliados em próteses provisórias imediatas;
- Ferulização dos implantes, quando for reter uma overdenture;
- Os micromovimentos não devem exceder 150 micrômetros, quando testados no Periotest.
- Dieta líquida-pastosa nas primeiras 4-6 semanas.

RELATO DO CASO CLÍNICO

Paciente M.S.F., 30 anos, sexo masculino, apresentou-se à clínica com o elemento 21 fraturado, em decorrência de um trauma (Figura 01 e 02).

Figura 01

Figura 02

Ao exame radiográfico não foi evidenciado traço de fratura, apenas ficou claro que a raiz possuia um comprimento grande, aproximadamente 17mm (Figura 03).

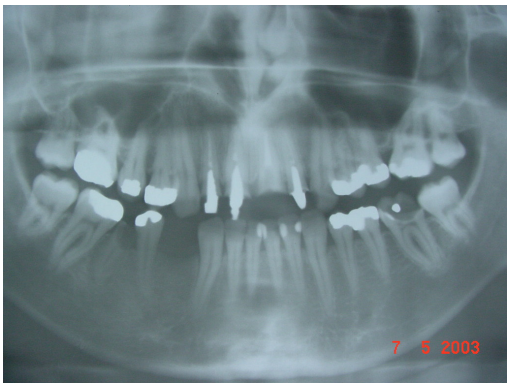

Figura 03

O paciente não desejava ficar sem dente, ou mesmo com um trabalho móvel. Em vista deste fato, foi planejado uma extração, com colocação imediata de um implante cônico e confecção de uma coroa provisória cimentada sobre o mesmo.

Na execução da técnica de carga imediata, é extremamente necessário que se preserve a arquitetura gengival, principalmente as papilas, para que o resultado estético final não fique comprometido. Devido ao grande volume dentário já evidenciado na panorâmica, foi planejado um desgaste das paredes internas da raiz, com as brocas do kit cirúrgico (Figura 04 e 05),

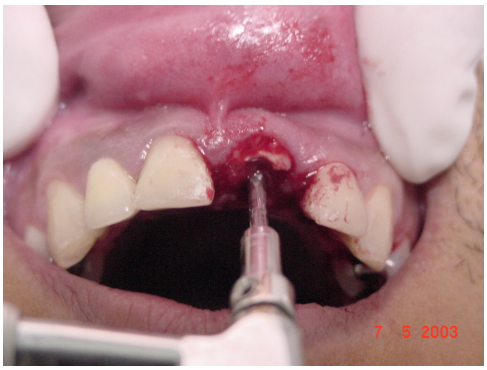

Figura 04

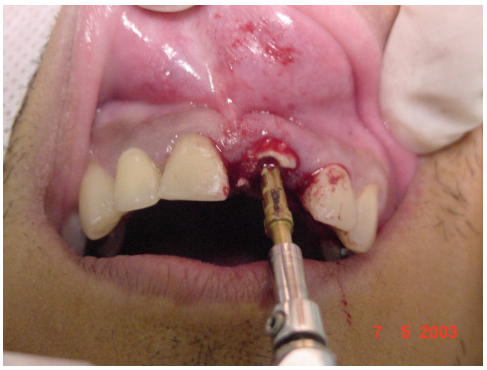

Figura 05

para que uma posterior extração com o periótomo fosse possível, com um menor trauma aos tecidos. Porém a broca 3.5 acabou por travar e a raiz foi removida com a mesma (Figura 06).

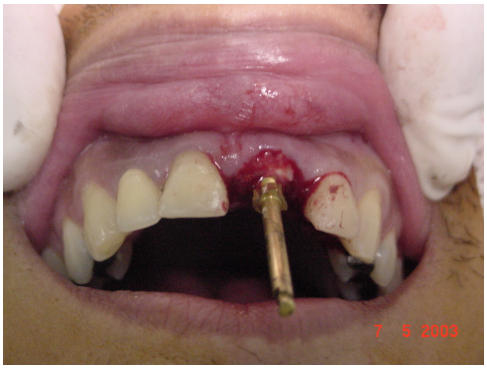

Figura 06

A raiz foi medida (Figura 07 e 08),

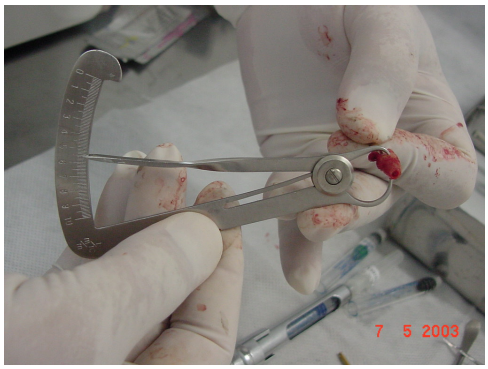

Figura 07

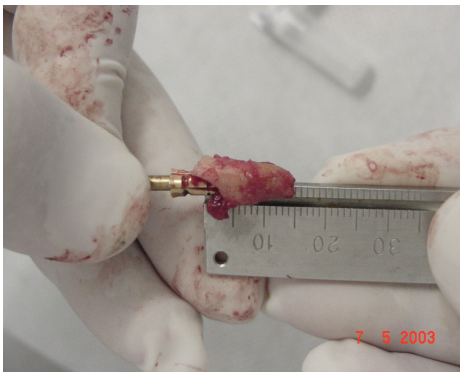

Figura 08

e um implante cônico Neodent/Alvim compatível com o comprimento e diâmetro da raiz residual foi planejado, ou seja, um implante de 5.0x16mm. Seguiu-se a sequência de brocas até a broca final, broca 5.0x16mm, e o implante foi inserido com 60 N/cm (Figuras 09 e 10).

Figura 09

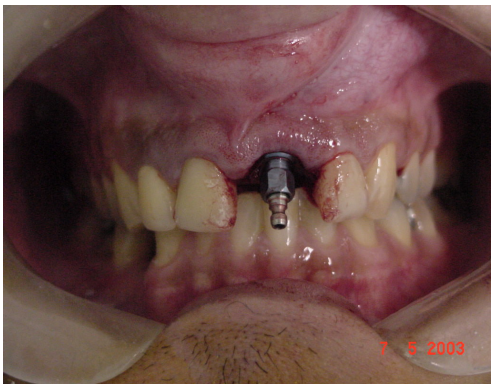

Figura 10

O próprio monta-implante foi usinado para corrigir a angulação do implante (Figura 11),

Figura 11

e seu parafuso foi cortado e desgastado para se adaptar à altura reduzida do novo monta-implante, agora modificado para servir como “abutment” (Figura 12).

Figura 12

A coroa provisória foi adaptada, reembasada, polida (Figura 13),

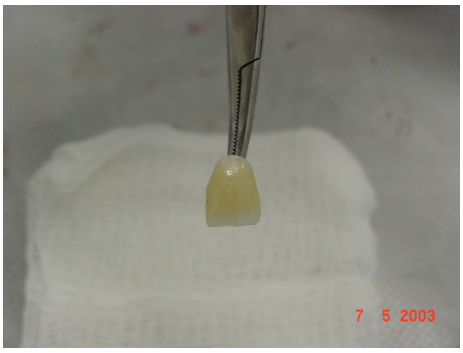

Figura 13

e cimentada (Figura 14).

Figura 14

Notar a preservação da arquitetura gengival.

DISCUSSÃO

Estudos sobre osseointegração tem demonstrado que a estabilidade primária é fundamental para instalação de uma prótese com carga imediata, SKALAK, R. (18) Diferentemente de alguns autores, IVANOFF *et al* (12); CHIAPASCO *et al* (7); RANDOW *et al* (16); HORIUSCHI *et al* (11), não acreditamos na necessidade de bicorticalização dos implantes, como um dos pré-requisitos para aplicação da carga imediata, uma vez que estes implantes tenham sido fixados com um torque de, no mínimo, 45N/cm.

Além dos pré-requisitos citados anteriormente, em regiões onde osso tipo III ou IV possa estar presente, como na região anterior da maxila, seja um pré-requisito fundamental para obtenção da estabilidade primária, a utilização de implantes cônicos, gerando um torque mínimo de 45 N/cm, necessário à carga imediata. E claro, possuir um torquímetro cirúrgico, calibrado para medir adequadamente o torque de fixação do implante durante a cirurgia.

A colocação de um implante com uma prótese em carga imediata ou prematura, baseia-se no conceito de que a osseointegração é obtida se este implante não for submetido a micromovimentações durante o periodo de cicatrização inicial, o que é possível se este implante receber o torque adequado, como citado anteriormente, estabelecendo uma fixação primária ideal, e as forças oclusais forem direcionadas para seu longo eixo. Isto permitirá que o processo de osteocondução desencadeado pela superfície do implante, crie uma superfície de contato direto entre osso e implante, que é o desejado, e que atualmente, é o fator que gera previsibilidade para os tratamentos com implantes. As micromovimentações criam uma interface osso/implante preenchida por tecido conjuntivo fibroso, a qual não dá estabilidade, nem longevidade aos implantes BRUNSKI *et al*. (4).

Os implantes rosqueados (projeto parafuso), possuem uma área de superfície maior, cerca de 30%, que os implantes cilíndricos, devido a presença das roscas. Dessa forma, promovem, no ato da cirurgia, uma maior porcentagem de contato osso-implante, criando uma estabilidade primária melhor em relação aos implantes cilíndricos, DINATO e POLIDO (9).

A superfície do implante deve ser tratada, pois como foi observado por alguns autores KLOKKEVOLD *et al*. (13), COOK *et al*. (8), BUSER *et al* (5), a texturização da superfície do titânio estimula a neoformação óssea ao redor dos implantes, mais rapidamente que a superfície lisa. Gerando a curto e médio prazo, um torque maior para a remoção do implante.

A carga imediata estimula a neoformação óssea ao redor dos implantes, de forma mais acelerada que nos procedimentos em duas etapas. Isto baseado na Lei de Wolff, que sugere que estímulos de baixa intensidade, abaixo dos que causariam lesão, podem resultar em hipertrofia óssea. Isto aumentaria a taxa e a extensão da regeneração óssea,

BRANEMARK (3). CAPUTO, A. A. e SIMON, H. (6), observaram que implantes provisórios colocados tanto na maxila quanto na mandíbula, em carga imediata, para suportarem próteses provisórias, apresentaram torques de remoção que variaram entre 10 a 35 N/cm, num período de 7 a 15 meses em carga. De onde concluiram que a média do torque de remoção dos implantes aumentou conforme o tempo de função mastigatório dos mesmos.

O sistema *Novum* foi desenvolvido pelo professor Bränemark e aplicado pela primeira vez em 1996, e utiliza um kit de guias cirúrgicos pré-fabricados, para instalação precisa dos implantes. Através da colocação de três implantes de largo diâmetro, entre forames mentonianos, após 6 a 8 horas instala-se uma prótese total fixa definitiva. Isto aumenta o grau de aceitação e satisfação dos pacientes em relação ao tratamento, pois, entre outras, elimina o desconforto de se utilizar uma prótese total provisória, durante o período de cicatrização, BRANEMARK (3). Porém, constitui-se, ainda num tratamento pouco acessível à realidade brasileira, devido ao seu alto custo.

Uma situação que contra-indica a colocação de uma prótese em carga imediata sobre implantes, é quando associamos a este implante qualquer tipo de enxerto. Sabemos que a para a cicatrização do enxerto é necessário sua completa imobilização, o que poderia ser comprometido com a instalação da prótese, e posterior cargas oclusais MARCANTONIO & GRISI (14).

Nestes casos uma extração com alavanca, traria grande trauma aos tecidos moles, perda de estrutura óssea no ponto de apoio para extração e grandes possibilidades de fratura da parede vestibular, que normalmente, nesta região é muito fina. Isto exigiria a colocação de um biomaterial para enxerto, inviabilizando a técnica da carga imediata, como citado anteriormente.

CONSIDERAÇÕES FINAIS

Por se tartar de um conceito novo dentro da Implantodontia, não existe um padrão ou mesmo um concenso geral entre diversos pesquisadores quanto aos procedimentos e indicações para a carga imediata. Não existindo, desta forma, um protocolo padrão a ser seguido. Como toda técnica, possui suas limitações, que devem ser respeitadas, devendo ser bem indicada, para não ocorrer em falha. Para o paciente representa uma economia de tempo e dinheiro, pois diminui o tempo de tratamento e os custos. Por outro lado os riscos e benefícios, desta técnica, devem ser avaliados para cada caso, cabendo ao profissional, através do bom senso e experiência profissional, julgar a exeqüibilidade da técnica.

REFERÊNCIAS BIBLIOGRÁFICAS

1. BEZERRA,B.J.F., LENHARO, A. *Terapia Clínica Avançada em Implantodontia*. Editora Artes Médicas, 2002. Cap. 9 – Carga Imediata em Implantodontia. p 207-244.
2. BIANCHINI, M. A., MAGINI, S. R.; CARDOSO, C. A. *et al*. Carga Imediata em Implantes Dentários. *Revista Brasileira de Odontologia*, v. 58, n. 6, p. 400-402. Nov/Dez. 2001.
3. BRANEMARK, P-I. *Protocolo para Reabilitação Bucal com Carga Imediata. Branemark Novum*, 1996.
4. BRUNSKI, J. B. Biomechanical factors affecting the bone-dental implant surface: Review paper. *Clin Mater*, v.10, n. 3, p.153-220, 1992.
5. BUSER, D., *et al.* Removal torque values of titanium implants in the maxilla of miniature pigs. *Int J Oral Maxillof Implants*, v.13, n.5, p. 611-619, 1998.

6. CAPUTO, A. A., SIMON, H. Removal torque of immediately loaded transitional endosseous implants in human subjects. *Int J Oral Maxillofac Implants*; 17(6):839-45, Nov-Dec, 2002.
7. CHIAPASCO, M. *et al*. Implant-retained mandibular overdentures with imediate loading. A retrospective multicenter study on 226 consecutive cases. *Clinic Oral Implants Res*. v.8, n. 1, p. 48-57, 1997.
8. COOK, S. D. *et al*. The effect of surface macrostructure on the mechanical and histologic characteristics of hydroxylapatite-coated implants. *J. Oral Implantol*., v. 19, n. 4, p. 288-294, 1993.
9. DINATO, C. J., POLIDO, D. W. *Implantes osseointegrados: Cirurgia e Prótese*. Editora Artes Médicas. 2001. Cap. 22 – Carga Imediata para Reabilitações em Mandíbulas Desdentadas, p. 465-475.
10. GOMES, A. L. *Implantes Osseointegrados: Técnica e Arte*. Editora Santos. 1ª Edição, 2002. Cap. 06 – Carga Imediata Sobre Implantes-Novos Horizontes na Implantodontia, p. 101-108.
11. HORIUSCHI, K., *et al*. Immediate loading Branemark system implants following placement in edentulous pacients: a clinical report. *Int J Oral Maxillofac Surg*, v.15, n. 6, p. 824-830, 2000.
12. IVANOFF, C. J., *et al*. Influence of mono and bicortical anchorage on the integration of titanium implants. A study in the rabbit tibia. *Int J Oral Maxillofac Surg*, v. 25, n. 3, p. 229-235, 1996.
13. KLOKKEVOLD, P. R. *et al*. Osseointegration enhanced by chemical etching of titanium surface: a torque removal study in the rabbit. *Clin. Oral Imp. Res*., v.8, p. 442-447, 1997.

14. MARCANTONIO, E. J.; GRISI, D. C. Aplicação de Carga Imediata em Implantes Dentais. *Revista Brasileira de Cirurgia e Implantodontia*, v.9, n.34, p. 111-116. Abr/Jun. 2002.

15. MISCH, E.C. *Implantes dentários contemporâneos*. 2ª edição. São Paulo/Santos, 2000.

16. RANDOW, K. *et al*. Immediate functional loading of Branemärk dental implants. An 180 month clinical follow-up study. *Clin Oral Impl Res*, v.10, n. 1, p. 8-15, 1999.

17. SCHINITMAN, P. A.; WÖHRLE, S.; RUBENSTEIN, J. E. Immediate Fixed Interim Protheses Supported by Two-stage. Threaded Implants: Methodology and results. *J. Oral Implants*, v. 16, n. 2, p. 96-105, 1990.

18. SKALAK, R. Um breve relato sobre a filosofia do prcedimento de etapa única versus o d duas etapas para prótese dentária suportada por implante osseointegrado. *In:* BRANEMARK, P-I. *Branemark Novum. Protocolo para reabilitação bucal com carga imediata (same-teeth) Uma perspectiva global*. 1ª edição, Quintessence, 2001. Cap. 1, p.16-19.

19. VASCONCELOS, L. W. *et al*. In: Dotto, Carlos Alberto; Antoniazzi, Joäo Humberto.Opinion makers: implantes-cirurgia e prótese. Säo Paulo, *VM Comunicaçöes*, 2002. p.86-91, ilus. (BR).