

**IMPLANTES IMEDIATOS EM DENTES ANTERIORES:
APRESENTAÇÃO DE CASO CLÍNICO**

RENATA OLIVEIRA RIBEIRO HORN

RIO DE JANEIRO
2017

FACULDADE SETE LAGOAS – FACSETE
Renata Oliveira Ribeiro Horn

**Implantes imediatos em dentes anteriores:
Apresentação de caso clínico**

RIO DE JANEIRO
2017

RESUMO

O sucesso dos implantes dentários deriva das excelentes taxas de sobrevida dos mesmos e dos benefícios psicológicos, estéticos e funcionais aos pacientes. Nos últimos anos, o protocolo clínico para instalação de implantes imediatos e temporização imediata tem se tornado uma rotina para os implantodontistas. Alguns estudos têm comprovado que este protocolo trás benefícios como a preservação do contorno da margem gengival, diminuição do tempo de tratamento e maior aceitação por parte do paciente. **Objetivo:** Este artigo teve como objetivo realizar uma revisão de literatura e apresentar um caso clínico de paciente submetido à implantação e temporização imediata dos elementos 11 e 21. **Material e Método:** Paciente melanoderma, do gênero masculino, com 69 anos de idade, com biotipo espesso, submetido, desde 2011, a diversos tratamentos no centro de pós-graduação da faculdade Sete Lagoas, na Clínica da Clivo, apresentando perda óssea avançada e mobilidade dos elementos 11 e 21 sendo realizada, em 2016, extração atraumática, com implantação e temporização imediata dos referidos elementos, com e sem preenchimento do gap com biomaterial. **Resultado:** O elemento 21 apresentou leve reabsorção e perda de volume vestibular comparando-se com o elemento 11. **Conclusão:** Pode-se concluir que as duas técnicas apresentaram resultados satisfatórios em paciente com biotipo espesso, sendo que a técnica sem o preenchimento do gap com biomaterial evoluiu com uma leve perda do volume vestibular comparada com a técnica com preenchimento do gap.

Palavras Chave: Alvéolo Dental, Enxerto Ósseo, Implante Imediato.

ABSTRACT

Dental implants success derives from the excellent survival rates of the implants and the psychological, aesthetic and functional benefits to the patients. In recent years, the clinical protocol for the installation of immediate implants and immediate timing has become a routine for implantodontists. Some studies have demonstrated that this protocol brings benefits such as the preservation of the gingival margin contour, shortening of treatment time and greater acceptance by the patient. **Objective:** This article aimed to present a clinical case of a patient submitted to the immediate implantation and timing of elements 11 and 21. **Material and Method:** Male patient, 69 years old, with thick biotype, submitted to several treatments at Clivo, presenting advanced bone loss and mobility of elements 11 and 21. In 2016, atraumatic extraction was performed, with immediate implantation and timing of these elements, with and without gap filling with biomaterial. **Results:** Element 21 presented a slight resorption and loss of vestibular volume compared to element 11. **Conclusion:** It can be concluded that the two techniques presented satisfactory results in patients with thick biotype, and the technique without filling the gap with biomaterial evolved with a slight loss of vestibular volume compared to the technique with gap filling.

Keywords: Dental Alveolus. Bone Graft. Immediate Load.

INTRODUÇÃO

Chama-se implante imediato ao implante instalado logo após a exodontia de raízes ou dentes comprometidos, usando o próprio alvéolo remanescente para sua instalação. As falhas nesta terapia são atribuídas a um fator isolado ou vários fatores associados, sendo mais frequentes as causadas por infecções (alvéolos contaminados antes da inserção do implante ou sua colocação em local contaminado ou próximo a local infectado), qualidade óssea pobre e quantidade óssea insuficiente (VELASCO *et al.*, 2007).

Locais cronicamente infectados não contra-indicam a instalação de implantes imediatos desde que nestes locais sejam realizados procedimentos clínicos pré e pós-operatório: administração de antibiótico, limpeza meticulosa e debridamento alveolar antes da cirurgia (MALUF & BRITO, 2011).

O implante imediato possui grandes vantagens: menor tempo de tratamento, estética satisfatória e funcional desejada. Quando o protocolo de tratamento é feito com comprometimento do profissional, conhecimento das estruturas anatômicas e técnica utilizada a taxa de sobrevivência é 95% dos casos (COSTA *et al.*, 2014).

O aumento da exigência estética na reabilitação oral está amplamente consagrado na literatura, através dos estudos dos implantes dentários, que provocaram uma mudança conceitual do tratamento na Implantodontia. Novas técnicas vem sendo desenvolvidas para diminuir o tempo de tratamento, minimizando o trauma cirúrgico e psicológico dos pacientes favorecendo a estética. A substituição imediata de um dente por um implante é a instalação dos implantes nos alvéolos frescos logo após a extração dentária e confecção de um provisório diretamente sobre este implante, na mesma sessão clínica. Isto só é possível quando a estabilidade primária alcançada é suficiente para submeter o implante a cargas funcionais controladas (OLIVEIRA *et al.*, 2014).

Buser *et al.* (2017), apresentaram uma análise histórica de como o tópico de implantação pós-extração pós-operatório evoluiu ao longo dos anos e quais abordagens clínicas são recomendadas hoje. A revisão está limitada a extrações de dentes únicos na zona estética, uma vez que esta é uma indicação muito freqüente para a terapia de implantes hoje e a maioria das pesquisas clínicas na colocação de implantes pós-extração relaciona-se com esta indicação clínica de terapia de implante.

Atualmente a implantação e temporização imediata são indicadas como primeira escolha para substituição de um elemento perdido na zona estética. Esta técnica cirúrgica tem por objetivo a manutenção estética dos tecidos perimplantares na zona estética de elementos isolados na maxila, com alta previsibilidade de bons resultados. Desta forma este artigo objetivou realizar uma revisão de literatura sobre o tema abordado e apresentar um caso clínico de paciente submetido à implantação e temporização imediata dos elementos 11 e 21, com e sem preenchimento do gap, respectivamente.

REVISÃO DE LITERATURA

Com a descoberta da osseointegração, e com a validação científica dos níveis de sucesso em longo prazo, os implantes endósseos passaram a ser mais uma das opções para a reabilitação oral, e mostraram sua aplicabilidade na recuperação de espaços edêntulos, o que aumentou a discussão sobre a preservação ou não de dentes comprometidos (CHEN *et al.*, 2011).

Indicações da Colocação de Implante Imediato

A colocação de implantes imediatos tem como indicação fundamental a substituição de dentes com patologias não passíveis de tratamento, como cáries coronárias ou radiculares, coroas não restauráveis, fraturas dentárias, perda de suporte periodontal, falhas endodônticas e reabsorções radiculares e/ou reabsorções internas. Tanto a indicação para colocação imediata do implante, como, a provisionalização na região estética deve ser feita criteriosamente, o profissional deve observar a estrutura óssea remanescente, o biotipo gengival, a espessura óssea da parede vestibular do alvéolo, a ausência de lesões e infecções, oclusão, o espaço entre implante e parede óssea vestibular. A escolha da técnica cirúrgica empregada deve estar baseada nas características de cada caso para alcançar uma estabilidade primária e sucesso em curto e longo prazo. Existe uma grande variedade de procedimentos e protocolos de atendimento para a instalação de implante em área estética. Estas variações nos procedimentos ocorrem desde a técnica cirúrgica utilizada para a exodontia até o momento de colocação do implante (FUNATO *et al.*, 2007).

Grandi *et al.* (2012) afirmam que, com relação à colocação de implantes imediatos com carga imediata, sua maior indicação é em zonas anteriores da maxila, onde há uma maior necessidade estética pelo paciente e onde a perda de um dente produz um considerável impacto psicológico.

De acordo com Buser *et al.* (2017), a colocação imediata do implante deve ser realizada em condições clínicas ideais. Os requisitos mais importantes são uma parede óssea facial totalmente intacta, um fenótipo de parede espessa (> 1 mm) e um biotipo gengival espesso. Quando ambas as condições estão presentes, existe um baixo risco de recessão da mucosa facial e de aplanamento orofacial do perfil do tecido mole no pescoço da prótese de implante. Além disso, deve haver ausência de infecção purulenta aguda no local de extração e volume ósseo apical suficiente e palatalmente da raiz extraída que permitirá o correto posicionamento do implante com boa estabilidade primária.

Biotipo Periodontal

Kan *et al.* (2010), compararam o método visual, o teste de transparência com sonda e a medição direta com um compasso de calibre no local da extração, em 48 pacientes, para determinar o biotipo gengival em dentes anteriores superiores, relatando uma diferença estatística significativa quando se compara o método visual aos outros dois métodos, não havendo diferença estatisticamente significativa quando comparado o teste da transparência ao teste da medição direta.

O biotipo gengival é fator importante a ser considerado no tratamento com implantes. Regiões com biotipo espesso possuem maior resistência a recessão, apresentando maior estabilidade tecidual (KAN *et al.*, 2011).

Estabilidade Primária

Existem diferentes métodos para mensurar a Estabilidade Primária. Na Clínica Implantar o método mais utilizado é o do torquímetro. Ottoni *et al.* (2005) constataram que as maiores taxas de perdas dos implantes estão associadas a menores torques dos implantes. Para estes autores, para a sobrevida dos implantes, há uma necessidade de torque entre 30 e 45 N.

Lang *et al.* (2009) realizaram um estudo no qual não foi encontrada diferença significativa na estabilidade primária entre implantes de paredes paralelas e cônicas utilizando o método de análise de frequência de ressonância, entretanto os clínicos envolvidos no estudo demonstraram clara preferência pelos implantes cônicos relatando maior percepção de estabilidade utilizando esse tipo de implante. Neste estudo os autores recomendam ainda a utilização de implantes com superfície tratada para otimizar a osseointegração minimizando o risco de perda do implante.

O sucesso clínico da reabilitação oral realizada por implantes odontológicos depende diretamente da estabilidade primária dos implantes, pois limita sua movimentação, objetivando impedir o aumento das tensões geradas entre osso e implante. Quanto maior a estabilidade, menor a micromobilidade do implante e melhor a interface osso/implante, independente do local de inserção. Alguns fatores devem ser observados para se obter uma boa estabilidade primária: características macrogeométricas do implante (formato de rosca e diâmetro), uso de técnicas de compressão óssea além da habilidade e experiência do cirurgião em identificar a densidade óssea para escolha das brocas finais. O controle de torque é um parâmetro clínico excelente para esta estabilidade (TRISI *et al.*, 2009).

Segundo Koutozis *et al.* (2011), existem algumas limitações sobre as informações das alterações do nível ósseo marginal em torno de implantes imediatamente carregados colocados por osteotomia. Os autores elaboraram um estudo avaliando prospectivamente o resultado clínico e radiográfico de implantes imediatamente carregados colocados com a técnica de osteotomia por um período de 12 meses. Os autores concluíram que os implantes colocados com a técnica de osteotomia e imediatamente carregados não demonstraram um torque de inserção elevado e exibiram mínima perda óssea marginal.

Implante Imediato X Implante Tardio: Taxa de Sobrevida

Becker *et al.* (2011), realizaram estudo retrospectivo e instalaram 100 implantes com provisionalização imediato em alvéolos frescos, alguns com torque inferior a 15N/cm. A taxa de sucesso foi de 99% após um ano de acompanhamento e concluíram que, mesmo utilizando critérios mínimos de provisionalização, os implantes instalados em alvéolos frescos podem ser eficazes.

El-Chaar (2011) após acompanhamento de seus pacientes por aproximadamente 23 meses encontraram taxa de sobrevivência de 98,77% dos implantes, dados comparáveis aos relatos clássicos para implantes com carga tardia.

Kan *et al.* (2011) acharam taxa de sobrevivência de 100% após período médio de acompanhamento de 4 anos.

Malchiodi *et al.* (2011) também acharam alta taxa de sobrevivência (100%) após acompanhamento por 3 anos.

O aprimoramento dos implantes dentários proporcionou grande avanço na reabilitação oral nos últimos 40 anos. A possibilidade de posicionamento de implantes unitários imediatamente pós exodontia representa grande avanço na implantodontia, proporciona vantagens como manutenção da largura e altura da crista alveolar, redução dos procedimentos cirúrgicos, tempo de tratamento e melhores resultados estéticos. As altas taxas de sucesso na implantação imediata reforçam o quadro de soluções reabilitadoras, desde que os casos sejam selecionados cuidadosamente, individualizando eventuais fatores de risco, especialmente estéticos e biomecânicos, e os procedimentos planejados e executados com critérios científicos bem estabelecidos (GEBIN *et al.*, 2012/2013).

Raes *et al.* (2013) compararam as taxas de sobrevida de implantes unitários imediatos em alvéolos frescos sem preenchimento do gap, implantes unitários em rebordos cicatrizados sem qualquer tipo de enxerto, e implantes unitários em áreas enxertadas com biomaterial de origem bovina, todos com provisionalização imediata, relataram taxa de sobrevida dos implantes de 100% para implantes unitários em rebordos cicatrizados sem qualquer tipo de enxerto e implantes unitários em áreas enxertadas com biomaterial de origem bovina, e 94% para implantes unitários imediatos em alvéolos frescos sem preenchimento do gap (apenas 1 falha) após período de acompanhamento de 52 meses.

Fatores que Interferem nas Mudanças de Volume dos Tecidos

O estudo de Araújo *et al.* (2005) verificou que cirurgias com ou sem descolamento de retalho, espessura da tábua óssea vestibular, distância entre implante e parede vestibular do alvéolo e posicionamento tridimensional do implante interferem na estabilidade do volume tecidual vestibular. A técnica sem descolamento de retalho apresenta menor perda de volume tecidual. Em relação ao posicionamento do implante a instalação do implante ancorado na tábua óssea palatina causa menor diminuição do volume vestibular pois gera menos compressão no osso vestibular, que é mais fino. A ruptura do suprimento vascular pelo deslocamento do retalho contribui para perda óssea marginal e recessão tecido mole vestibular e papilas. Os autores compararam as alterações ósseas ocorridas após a colocação de implantes em alvéolos frescos, com as alterações ósseas alveolares ocorridas após a extração dentária sem colocação de implante, notaram que as alterações pós exodontia ocorreram independente da instalação dos implantes. Ainda constataram que a remodelação óssea vestibular se dá de forma mais intensa que na parede óssea palatina, pela delicadeza da parede alveolar vestibular, menos espessa que o osso alveolar palatino.

Tomasi *et al.* (2010) analisaram as alterações ósseas após a instalação imediata de implantes em alvéolo fresco, sem provisionalização imediata. Foram realizadas medidas clínicas no local da extração pós instalação do implante e após a reabertura, quatro meses mais tarde. O gap vestibular e palatino foram registrados. Os valores médios iniciais encontrados foram crista óssea externa 1,95 mm, distância horizontal residual 0,63 mm e posição vertical da crista óssea frente ao implante 2,14 mm. A reabsorção encontrada no segundo momento representou distância horizontal residual 21%, crista óssea externa 39%, distância vertical residual 6%, crista óssea frente ao implante 19 %. Concluíram que a mudança de crista óssea externa foi significativamente afetada pela espessura da crista óssea; o tamanho da diferença residual foi dependente do tamanho do gap inicial e da espessura da crista óssea, e a redução vertical vestibular sofreu interferência da idade do paciente. Além disso, a posição do implante frente à crista alveolar vestibular e sua posição buco-lingual influenciou a quantidade de reabsorção de crista vestibular, pois a cada milímetro mais para vestibular, representou reabsorção de 0,22 mm.

A espessura óssea vestibular interfere na manutenção da dimensão vertical da crista óssea vestibular e, de acordo com Huynh-Ba *et al.* (2010), embora não exista consenso, a largura mínima de tábua óssea vestibular necessária para manutenção do osso seria em torno de 2 mm. Para os autores, é justificável a utilização de enxerto ósseo para compensar a reabsorção óssea esperada especialmente na região anterior, que na maioria dos casos não apresenta volume ósseo compatível com o preconizado.

Nisapakultorn *et al.* (2010) verificaram que o ângulo de fixação do implante em relação ao rebordo alveolar influencia a posição da mucosa marginal. Quanto mais vestibular a posição do implante, maior o risco de migração apical da mucosa vestibular. Este estudo fortaleceu o conceito da posição tridimensional do implante, que deve contemplar não só aspectos funcionais, mas também estéticos.

Na avaliação deve ser considerado que, muitas vezes, mesmo havendo disponibilidade óssea para se instalar o implante, o osso disponível não permite o posicionamento de forma que os requisitos estéticos sejam atendidos. Por isso, o planejamento de aumento ou preservação do tecido ósseo e/ou gengival deve ser verificado com atenção, levando em consideração que, após a extração, alterações ósseas e teciduais ocorrerão e que a posição do implante é um fator que irá interferir no resultado final.

Noelken *et al.* (2010) justificam a manutenção da arquitetura gengival em seu estudo pelo posicionamento mais palatinizado dos implantes em relação ao alvéolo residual. Ainda chamam a atenção para um conjunto de cuidados como utilização de enxerto autógeno e técnica de reconstrução óssea dentro do envelope (sem descolamento de retalho). Segundo os autores, esses detalhes contribuem para o mínimo de reações inflamatórias evitando grandes reabsorções ósseas e colapso dos tecidos moles.

Nível Gengival e Posicionamento das Papilas

Segundo Tarnow *et al.* (2003), a literatura tem relacionado estabilidade das papilas e questões como preservação da crista óssea proximal, a distância entre ponto de contato e crista óssea proximal (quando menor que 5 mm permitiriam o preenchimento das papilas), além de técnicas sem incisões para preservação das papilas.

Na Odontologia moderna cada vez mais o fator estético vem sendo exigido. Assim, o planejamento do tratamento deve ser realizado de forma a permitir a formulação de um bom prognóstico a médio e longo prazo, levando em consideração os fatores estéticos, os aspectos biológicos e funcionais. Escolher um tratamento por implante imediato, após extração minimamente traumática, associado à confecção imediata da coroa protética provisória, dá ao paciente a possibilidade de substituir o elemento dentário em período de tempo reduzido, diminuindo o número de intervenções cirúrgicas, com preservação da anatomia óssea e os tecidos moles adjacentes e possibilita a obtenção de uma estética agradável com benefícios biológicos e emocionais ao paciente (FIAMENGUI FILHO *et al.*, 2014).

Chen *et al.* (2009), afirmam que a presença de papilas é fundamental para a obtenção de um resultado estético satisfatório.

Para Oliveira *et al.* (2014), os implantes imediatos quando corretamente indicados são uma alternativa segura para a reabilitação de casos unitários, pois permitem preservar a arquitetura óssea e gengival, além de proporcionar ao paciente conforto psicológico e satisfação estética e funcional imediata.

Noelken *et al.* (2011) afirmam que com relação ao nível gengival vestibular alguns aspectos podem contribuir para a estabilidade, por exemplo o biotipo, o nível ósseo vestibular, a utilização de coroa provisória para apoiar e manter a arquitetura gengival, a ausência de descolamento de retalho. No entanto, por menor

que sejam as alterações nos tecidos, elas ocorrem cabendo ao profissional a observação de aspectos que atenuem estas mudanças.

Nisapakultorn *et al.* (2010), em estudo transversal, analisaram 40 implantes na maxila anterior objetivando determinar os fatores que afetam o nível da mucosa marginal vestibular e o nível da papila. Avaliaram: profundidade de sondagem, biotipo gengival, distância do ponto de contato para crista óssea, distância do ponto de contato para plataforma do implante, distância do ponto de contato ao primeiro contato ossoimplante, nível da crista óssea vestibular, espessura da crista óssea vestibular, ângulo de fixação do implante. Concluíram que o biotipo gengival fino, o posicionamento vestibularizado do implante e o nível da crista óssea vestibular contribuíram para alteração no nível marginal da mucosa vestibular para apical, enquanto a distância do ponto de contato à crista óssea interproximal foi o único fator que influenciou significativamente no posicionamento da papila.

Tavares *et al.* (2013), afirmam que, inevitavelmente, nos primeiros seis meses após a extração dentária, ocorre uma acelerada reabsorção ósea, tanto horizontal como verticalmente. Este fenômeno provoca alterações clínicas tanto a nível ósseo quanto a nível gengival interferindo no resultado estético da reabilitação protética. A instalação do implante imediatamente após a extração é um recurso utilizado para diminuir essa reabsorção. A importância do conhecimento destas alterações devem ser refletidas no planejamento de um bom tratamento, de forma que seja prevenido o aparecimento de eventuais problemas durante a reabilitação oral. Os autores descreveram um caso clínico demonstrando uma extração atraumática e, em seguida, a instalação imediata. Concluíram que, quando cuidadosamente indicado e planejado, esta técnica pode proporcionar um resultado imediato promissor com a manutenção do contorno gengival do dente.

Biomateriais

Chow (2009) afirma que a utilização dos biomateriais para substituir perda óssea é uma prática comum há muitas décadas. No início, para restituir perdas ósseas utilizava-se autoenxertos, considerados ideais por representarem material do próprio indivíduo. No entanto, esse procedimento apresenta desvantagens, como maior incidência de enfermidades no sítio doador e tamanho limitado do material passível de doação.

A necessidade da reconstrução dos tecidos ósseos perdidos levou ao aprimoramento técnico e ao avanço do estudo de biomateriais que substituam ou aperfeiçoem os procedimentos de enxertia. Estes enxertos ósseos podem ser obtidos de diferentes origens: autógeno (do mesmo indivíduo), alógeno (de indivíduos da mesma espécie), xenógenos (de espécies diferentes) ou aloplástico (sintético).

Os biomateriais utilizados para procedimentos que requerem a substituição do osso podem ser classificados, quanto a sua origem, de acordo com a tabela 1, abaixo:

Tabela 1 – Classificação dos Biomateriais quanto a sua Origem

Autógeno	Material obtido do próprio paciente
Alógeno	Material obtido através de bancos de ossos humanos
Xenógeno	Material obtido de outras espécies
Aloplástico	Materiais inorgânicos ou sintéticos

De acordo com Buser *et al.* (1994), o osso autógeno é obtido de áreas doadoras do próprio indivíduo, podendo ser coletado de sítios intra e extra bucais. Apresentam propriedades osseocondutoras e osseoindutoras. Entretanto, apresenta desvantagens como reabsorção imprevisível e morbidade do sítio doador.

Segundo Cardoso & Gonçalves (2006), as características do enxerto alógeno em longo prazo tem resultados semelhantes ao enxerto autógeno, apesar de a enxertia com osso alógeno ter um índice de reabsorção maior. Embora exista o medo de riscos no uso do osso alógeno, a portaria do Ministério da Saúde que regulamenta os Bancos de Ossos no Brasil propicia segurança ao seu uso pelos rígidos critérios que devem ser observados na captação desse tipo de osso.

Barone *et al.* (2009), descrevem o enxerto autógeno como sendo considerado “gold standard” para a reabilitação óssea porque possui propriedades osteogênicas. Os enxertos autógenos compõem-se de tecidos do próprio indivíduo. São os únicos tipos de enxerto ósseo que fornecem células ósseas vivas imunocompatíveis, essenciais à osteogênese, responsável pela proliferação das células ósseas.

A pesquisa do material ideal para substituir o enxerto ósseo autógeno é um grande desafio da Odontologia moderna. Devido ao grande desenvolvimento tecnológico dos biomateriais e avanço dos conhecimentos sobre a biologia do tecido ósseo, é possível hoje influenciar a formação óssea controlando a qualidade e a quantidade de osso no interior das estruturas bucais. O conhecimento do potencial biológico de cada material é necessário para sua correta indicação clínica. No mercado existe grande variedade de biomateriais, sintéticos ou biológicos, com tamanhos variáveis de partículas, classificados quanto ao seu modo de ação: osteocondução, osteoindução ou osteogênese (CARVAL).

Sallum *et al.* (2010) afirmam que os enxertos xenógenos são compostos inorgânicos provindos de ossos de animais, podendo ser considerados como bom material, por serem completamente desprovidos da fase proteica e por sua matriz óssea não ser modificada em seu formato original, além de serem reabsorvíveis.

Os enxertos de tecidos moles autógenos podem ser substituídos por biomateriais como a matriz dérmica acelular, evitando maior desconforto e possibilidade de complicações pós-operatórias relacionadas à área doadora. Em casos onde há limitação de tecido conjuntivo na área doadora e se espera menor

morbidade do caso, existem no mercado substitutos de enxertos de tecido mole, como a matriz dérmica acelular. Suas vantagens são menor desconforto para o paciente, diminuição de riscos durante a cirurgia e maior disponibilidade (REINO *et al.*, 2011).

Rosa (2011), afirma que os enxertos xenógenos são minerais ósseos derivados de animais, o mais utilizado é o enxerto de osso bovino mineral desproteinizado que possui taxa de reabsorção baixa, podendo estar no local do enxerto depois de quatro meses sem sinal de reabsorção ou substituição.

Preenchimento do Gap com Material Xenógeno

Araújo *et al.* (2011) esclarecem que GAP é o espaço interior estabelecido entre o implante e o osso das paredes vestibular e proximais.

A instalação de implantes em alvéolos de extração continua sendo um procedimento desafiador, pelo risco da remodelação óssea e das consequentes alterações gengivais. É ideal haver uma distância de, até, 3 mm entre a superfície vestibular do implante e a parede óssea vestibular externa, para que, depois de preenchido o gap, o tecido perimplantar possa se manter estável (ROSA *et al.*, 2014).

A extração dental deve ser realizada da forma mais atraumática possível sem elevação de retalho para que o suprimento sanguíneo do periósteo e endósteo não sejam afetados visto que o suprimento do ligamento periodontal é removido durante a extração. O enxerto no GAP ajuda a manter o volume de tecido ósseo e mole da região e ajuda na manutenção do coágulo formado no processo inicial de cicatrização. O provisório colocado sobre o implante servirá como selante e proteção do coágulo e do enxerto ósseo no GAP durante a fase de cicatrização. Esses passos são importantes para limitar a mudança gengival marginal e potencialmente aumentar a espessura do tecido mole perimplantar (CHU *et al.*, 2012).

Levin (2011) estudou a restauração imediata e provisionalização em alvéolo fresco, e o gap foi preenchido com osso liofilizado mineralizado ou cálcio bifásico em 30 implantes colocados consecutivamente na zona estética, inseridos no momento da extração dentária, imediatamente temporizados e aumentados com enxerto ósseo e regeneração óssea guiada reabsorvível. No estudo, zona estética foi definida como a dentição que abrange os primeiros bicúspides maxilares ou mandibulares. Os níveis de osso marginal foram documentados radiograficamente no momento da realização do implante e após 12 semanas do carregamento da prótese definitiva. Todos os implantes foram osteointegrados e estavam prontos para terapia restauradora definitiva por 12 semanas. Não ocorreram eventos adversos, como infecção, inflamação persistente ou afrouxamento do parafuso do pilar. Os níveis ósseos radiográficos foram documentados.

Heberer *et al.* (2011) realizaram estudo prospectivo e quantificaram a formação óssea em tampões de extração humana aumentada com Bio-Oss Collagen após um período de cicatrização de 12 semanas e compararam com a formação de osso em casquilhos de extração não gerados.

Foram incluídos no estudo pacientes selecionados com tampas de extração de quatro paredes. Após a extração, as bases foram aumentadas aleatoriamente usando Bio-Oss Collagen ou deixadas para curar sem preenchimento sem elevar uma aba mucoperiosteal. No momento da colocação do implante, os espécimes histológicos foram obtidos a partir do soquete e analisados. Vinte e cinco pacientes com um total de 39 soquetes (20 aumentados, 19 não aumentados) foram incluídos no estudo e os espécimes histológicos analisados. Todos os espécimes estavam livres de células inflamatórias. A média de formação total de osso novo nos sítios aumentados foi de 25% (variação, 8% -41%) e nos receptáculos não gerados foi de 44% (variação, 3% -79%). Houve uma diferença significativa na taxa de formação de osso novo entre os encaixes enxertados e não enxertados e uma diferença significativa na taxa de formação óssea na região apical comparada com a coronal de todas as cavidades, independente do modo de cicatrização. O estudo demonstrou que a formação óssea em tampões de extração humana injetados com colágeno Bio-Oss foi menor que a formação óssea em tampões não enxertados. A formação óssea ocorreu com diferentes graus de maturação independente do material de enxerto e foi iniciada a partir da região apical.

Preenchimento do Gap com Osso Autógeno

Ferrara *et al.* (2006) avaliaram implantes imediatos com provisionalização em alvéolos íntegros (n=30). O diâmetro do implante foi escolhido para minimizar o gap, que foi preenchido com osso autógeno da perfuração. Radiografias e fotografias foram feitas mensalmente nos primeiros 6 meses, e depois repetidos anualmente, para comparar alterações nas condições dos tecidos. A taxa de sucesso dos implantes foi de 93,93%, e sem perda óssea aparente nas radiografias em 6 meses e após 4 anos. As papilas, quando presentes, nunca foram perdidas, e os resultados estéticos foram satisfatórios, com média de pontuação, após 4 anos, de $9,3 \pm 0,65$.

Na pesquisa de Malchiodi *et al.* (2011), o preenchimento do gap foi com osso autógeno coletado da fresagem. Não houve remodelação da crista nos 3 anos de acompanhamento, mas ocorreu recessão vestibular.

Não Preenchimento do Gap

Cooper *et al.* (2010) realizaram estudo multicêntrico, e compararam as alterações dos tecidos perimplantares em implante imediato com provisionalização, instalados em rebordos cicatrizados e em alvéolos frescos, onde o gap não foi preenchido. Após um ano, nos alvéolos frescos o ganho médio dos níveis do primeiro contato osso implante foi de 1,30 mm, enquanto que nos rebordos cicatrizados houve perda média de 0,40 mm. Já a distância entre o zênite e o bordo incisal, manteve-se estável ou moveu-se para incisal em 83,7% nos alvéolos frescos e 87% nos rebordos cicatrizados.

Brown & Payne (2011) estudaram 27 pacientes durante instalação imediata e provisionalização em alvéolos frescos sem utilização de enxerto ósseo no gap. Os resultados após um ano revelaram ganho no nível ósseo no primeiro contato osso implante de 0,78 mm, e ganho de 0,2 mm nas margens gengivais vestibulares. A posição da plataforma melhorou a estética e facilitou a manutenção.

Raes *et al.* (2011) avaliaram a estética e o comportamento do tecido perimplantar, para tal 16 pacientes receberam implantes imediatos (ITT), sem enxerto ósseo, e 23 fizeram cirurgia convencional (rebordo cicatrizado) (CIT). Após um ano os resultados revelaram estabilidade das papilas mesiais e perda da distal para ITT em 0,38 mm. A média do primeiro contato osso-implante foi de 0,85 mm para ITT e de 0,65 mm para CIT. As cirurgias sem retalho induziram menos recessão gengival, havendo recessão significativa de 1 mm em CIT.

Raes *et al.* (2013) documentaram através de um estudo clínico prospectivo, o resultado do tratamento global de implantes unitários imediatos - Astra Tech Osseospeed™ (Astra Tech AB, Mölndal, Suécia) – em alvéolos frescos sem preenchimento do gap (IIT), implantes unitários em rebordos cicatrizados sem qualquer tipo de enxerto (CIT), e implantes unitários em áreas enxertadas com biomaterial bovino (GIT). Quarenta e oito pacientes necessitados de um único implante na maxila anterior (15-25) foram recrutados. Os pacientes foram alocados a um tratamento convencional com implante (CIT) ou grupo de tratamento imediato com implante (IIT) com base em critérios específicos. Se a placa óssea bucal foi danificada ou ausente após a remoção do dente, os pacientes foram alocados para um grupo de tratamento com implante enxertado (GIT). Independentemente do conceito de tratamento, os implantes foram imediatamente provisionados. Foram registradas alterações de tecidos duros e moles, parâmetros. Após 1 ano os autores encontraram como resultados estabilidade da gengiva marginal vestibular em IIT e CIT e recessão de 1 mm em GIT, após 52 meses houve recessão vestibular em 7% dos casos de IIT, 43% dos casos de CIT, e 22% dos casos de GIT.

Enxerto de tecido conjuntivo subepitelial

Kan *et al.* (2005) utilizaram o enxerto de conjuntivo com finalidade de converter o biotipo periodontal delgado em espesso. Conforme estes autores, a técnica seria previsível e resultaria em um tecido mais resistente a recessão.

Pelegri *et al.* (2006) descreveram a utilização de enxerto de tecido conjuntivo subepitelial para casos onde a deficiência em altura e espessura do tecido prejudicam a estética, mas não impedem a colocação do implante.

De acordo com Joly *et al.* (2010) implantes associados a biotipos considerados finos apresentam maior frequência e magnitude de recessão da mucosa perimplantar. Os autores sugerem que o enxerto de conjuntivo seja utilizado nos casos de biotipo fino ou intermediário associados a instalação de implante imediato. E descrevem uso de técnica sem elevação de retalhos, a partir de envelope vestibular, que não envolve as papilas.

Grunder (2011) avaliou as mudanças no volume dos tecidos vestibulares após colocação de implantes imediatos com e sem a colocação de enxerto de tecido conjuntivo, após período de cicatrização de 6 meses. Vinte e quatro pacientes foram tratados, sendo 12 recebendo enxerto de tecido conjuntivo subepitelial e 12 não recebendo qualquer procedimento de aumento de tecido. Dos pacientes que não receberam enxerto 25% tiveram resultado estético bom, enquanto que 100% dos pacientes enxertados obtiveram este conceito. A dimensão horizontal de reabsorção do tecido vestibular foi 1,063 mm no grupo não enxertado e houve ganho na dimensão do tecido vestibular para o grupo enxertados de 0,34 mm.

Segundo Malchiodi et al. (2011) um enxerto de tecido conjuntivo frequentemente é necessário para garantir um resultado estético favorável. Para os mesmos um biotipo gengival fino e gengiva ceratinizada menor que 2 mm são consideradas prejudiciais na reabilitação com implantes imediatos com provisionalização imediata pois não ofereceriam proteção adequada para a cicatrização dos implantes de forma transmucosa.

Rosa *et al.* (2011) relatam que o enxerto pode ser determinante na melhoria da qualidade estabilidade, a longo prazo, dos tecidos moles nas áreas com envolvimento estético, especialmente em pacientes com fenótipo periodontal fino. Para o autor essa modalidade de enxerto para tratamento de recessões gengivais localizadas e para o aumento do tecido mole remanescente durante a instalação de implante com carga imediata em região estética.

Tsuda *et al.* (2011) realizaram implante imediato e provisionalização imediata associado a preenchimento do gap utilizando osso xenógeno (Bio-Oss) e enxerto de tecido conjuntivo sub-epitelial em uma série de casos. Após avaliações clínicas e radiográficas concluíram que a técnica pode minimizar os riscos de uma recessão dos tecidos da face vestibular.

Regeneração Óssea Guiada (ROG) é um conceito que propõe que a obtenção da regeneração de defeitos ósseos seja de forma previsível utilizando membranas. As células não-osteogênicas do tecido mole devem ser excluídas mecanicamente, para permitir que as células ósseas provenientes das paredes do defeito proporcionem neoformação óssea. Pelo princípio da ROG a utilização de membranas pode estar ou não associada a enxertos ou substitutos ósseos. Os diferentes tipos de materiais utilizados na regeneração ou enxertos possuem características clínicas próprias que poderão interferir na promoção óssea. O grau de reabsorção óssea, na maioria das vezes, definirá a técnica a ser aplicada (AYUB *et al.*, 2011).

CASO CLÍNICO

Paciente melanoderma, com 65 anos de idade, do gênero masculino, com doença periodontal avançada conforme panorâmica (Fig. 1), compareceu em 2011, na emergência do Centro Livre de Odontologia – Clivo Odontologia, do Flamengo, Rio de Janeiro – RJ, apresentando como queixa principal necessidade de tratamento dentário multidisciplinar. A partir de 2011 foram realizados vários procedimentos tais como diversas raspagens subgengivais, implantes dentários nos elementos 45, 44, 42, 35, 33, 31, 14, 16, 25.

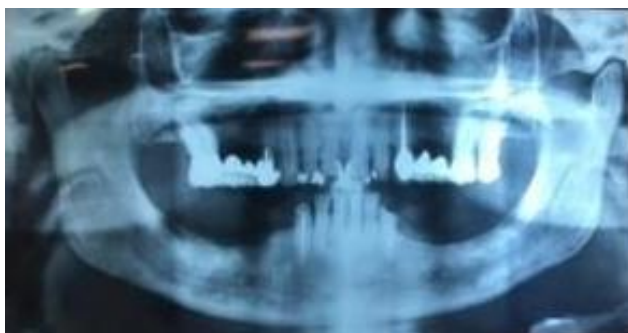


Figura 1 – Panorâmica inicial apresentada pelo paciente em 2011

Foi observada perda óssea avançada nos elementos 11 e 21 além de mobilidade dos referidos elementos (Figura 2). O tratamento do paciente foi realizado seguindo um critério de prioridades.

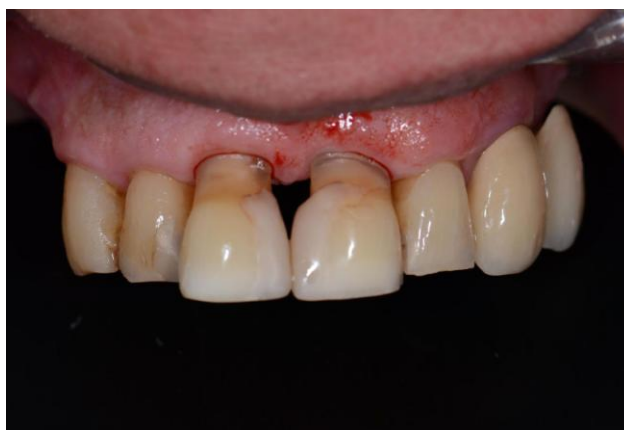

Figura 2 – Fotografia intraoral inicial dos elementos 11 e 21 do paciente.

Em 2 de fevereiro de 2016, foi realizada a extração sem elevação de retalho, não foi observado defeitos ósseos no alvéolo e implantação imediata do elemento 21, com implante da empresa Dentsply, marca Ankylos®, diâmetro 3,5 e espessura de 9,5 mm. O paciente apresentava biotipo gengival espesso, com um gap com menos de 2 mm, desta forma o procedimento não foi associado com o preenchimento do gap com matriz mineral bovina (Figs. 3, 4 e 5).

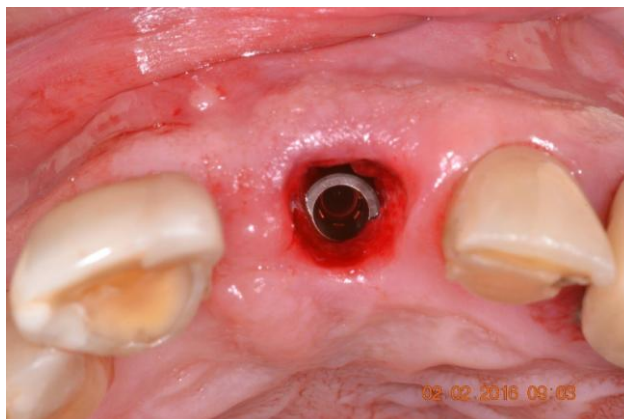


Figura 3 – Instalação do Implante Imediato.

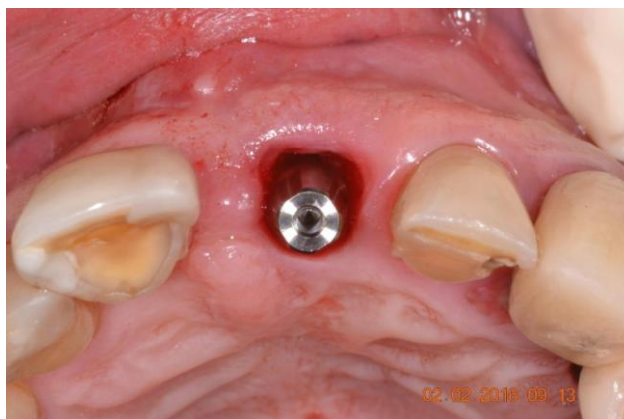


Figura 4 – Escolha do componente protético.

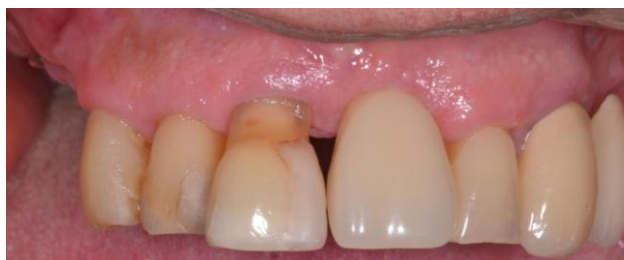

Figura 5 – Fotografia do aspecto final com dente provisório.

Em 1 de março de 2016, foi realizada a extração sem elevação de retalho, não foi observado defeitos ósseos no alvéolo e implantação imediata do elemento 11, com implante da empresa Dentsply, marca Ankylos®, diâmetro 3,5mm e espessura de 9,5 mm. Neste elemento o gap se apresentava com, aproximadamente, 2 mm (Figs. 6, 7 e 8), desta forma o procedimento foi associado com o preenchimento do gap com matriz mineral colágena Bio-Oss Colagen®.

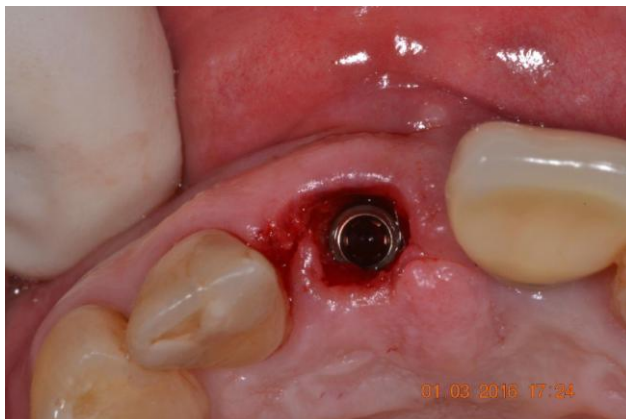

Figura 6 – Implantação Imediata antes do preenchimento do GAP

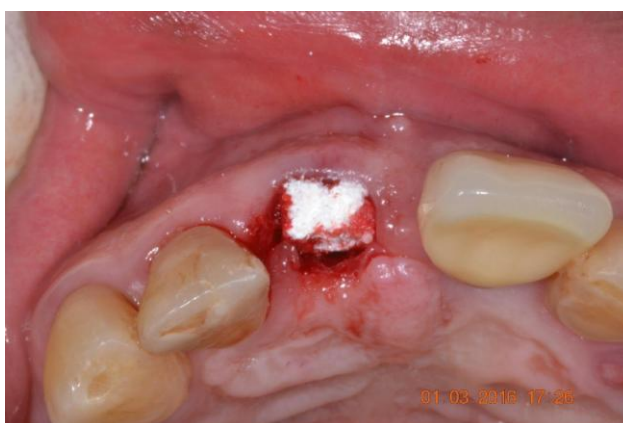

Figura 7 – Adaptação do Bio-Oss Colagen

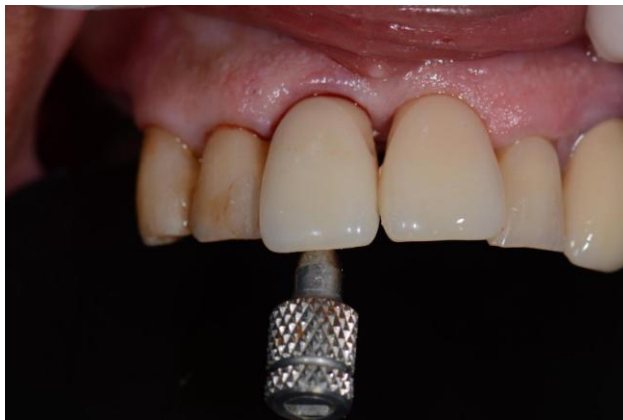

Figura 8 – Adaptação do provisório

Resultados

O resultado parcial do tratamento demonstrou que houve uma leve mudança no volume vestibular do elemento 21, no qual não houve preenchimento do gap. No elemento 11, onde houve preenchimento do gap o resultado foi satisfatório (Fig. 9).

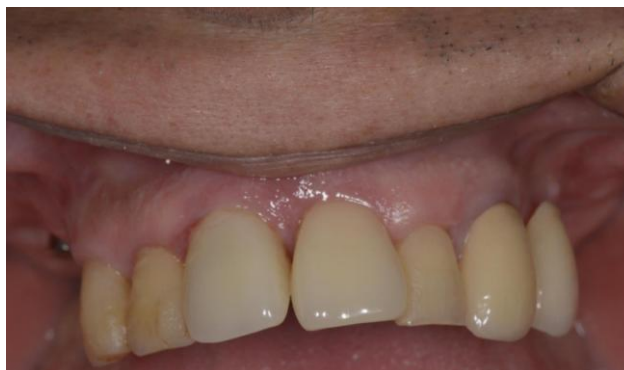

Figura 9 – Resultado do tratamento com colocação dos provisórios

Após 12 (doze) meses de acompanhamento, novas fotos intra-orais foram realizadas, e observou-se que tecido gengival de suporte, na região, apresentou condições satisfatórias, no que diz respeito a sua anatomia. As regiões cervicais, quanto a mensuração no sentido cérvico-incisal, apresentou uma diferença de 1,5mm entre os elementos. (Fig. 10)

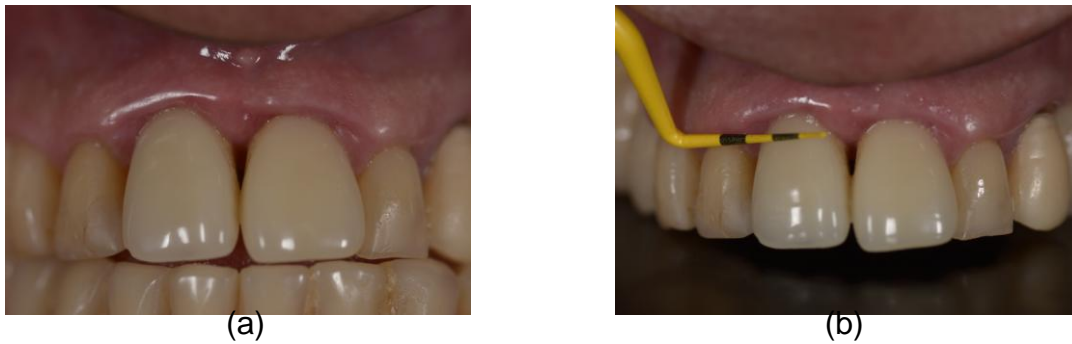

Figura10(a) Observa-se nesta imagem, visão clínica das coroas provisórias em resina acrílica sobreimplantes do 11 e 21. (b) Com uma sonda periodontal, pode ser observado que houve discreta retração da margem gengival do elemento 11 quando comparado com elemento 21.

DISCUSSÃO

O paciente apresentado neste estudo buscou tratamento odontológico, com necessidade de um tratamento multidisciplinar principalmente por questões estéticas. Fiamengui Filho *et al.* (2014) e Oliveira *et al.* (2014) são unânimes ao afirmar que na Odontologia moderna cada vez mais o fator estético vem sendo exigido. E que o tratamento por implante imediato associado à confecção imediata da coroa protética provisória preserva a anatomia óssea e os tecidos moles adjacentes e possibilita a obtenção de uma estética agradável com benefícios biológicos e emocionais ao paciente.

Becker *et al.* (2011) em estudo retrospectivo encontraram mínima recessão gengival comprometendo a estética 1 ano após a cirurgia de implante imediato com provisionalização imediata. O paciente apresentado neste estudo, e avaliado em semelhante período, apresentou mínima recessão gengival o que não comprometeu a estética do tratamento.

Após a exodontia, inicia-se a reabsorção óssea do alvéolo residual (ARAÚJO & LINDHE, 2009) e pesquisas demonstram que, mesmo instalando o implante imediatamente após a exodontia, a remodelação óssea ocorre (ARAÚJO *et al.*, 2006). Entretanto Wohrle (1998) defende a instalação de implante e provisionalização imediatamente após a extração se o posicionamento do implante e sua estabilidade forem ideais.

Funato *et al.* (2007) afirmam que a indicação fundamental para a colocação de implantes imediatos está na substituição de dentes com patologias não passíveis de tratamento, como cáries coronárias ou radiculares, coroas não restauráveis, fraturas dentárias, perda de suporte periodontal, falhas endodônticas e reabsorções radiculares e/ou reabsorções internas. Para Grandi *et al.* (2012), com relação à colocação de implantes imediatos com carga imediata, sua maior indicação é em zonas anteriores da maxila, onde há uma maior necessidade estética pelo paciente e onde a perda de um dente produz um considerável impacto psicológico.

Para Kan *et al.* (2011) o biotipo gengival é fator importante a ser considerado no tratamento com implantes. O paciente apresentado neste estudo possuía biotipo espesso.

Ambas as extrações realizadas no paciente estudado foram feitas de forma menos traumática possível sem elevação de retalho para que o suprimento sanguíneo do periósteo e endósteo não fossem afetados tal como preconizam Zani *et al.* (2011), Chu *et al.* (2012) e Fiamengui Filho *et al.* (2014).

Costa *et al.* (2014) afirmam que quando o protocolo de tratamento é feito com comprometimento do profissional e conhecimento das estruturas anatômicas e técnica utilizada o sucesso é garantido em 95% dos casos. Para Gebin *et al.* (2012/2013) as altas taxas de sucesso na implantação imediata reforçam o quadro de soluções reabilitadoras, desde que os casos sejam selecionados cuidadosamente, individualizando eventuais fatores de risco, especialmente estéticos e biomecânicos, e os procedimentos planejados e executados com critérios científicos bem estabelecidos.

Com relação ao elemento 21 o gap apresentou-se com menos de 2 mm, desta forma o procedimento não foi associado com o preenchimento do gap. Com relação ao elemento 11 o gap se apresentou com, aproximadamente, 2 mm desta forma o procedimento foi associado com o preenchimento do gap com matriz mineral colágena Bio-Oss Colagen, conforme preconizam Zani *et al.* (2011) que afirmam que é importante que o implante seja posicionado 3 mm da junção amelocementária dos dentes vizinhos, para a obtenção de resultados satisfatórios. Gaps, menores ou iguais a 3 mm, cicatrizarão com total preenchimento ósseo. Se forem maiores que 3 mm, deverá ser utilizado material de enxerto ósseo e/ou membrana, para haver cicatrização óssea. Rosa *et al.* (2014) afirmam que o ideal é haver uma distância de, até, 3 mm entre a superfície vestibular do implante e a parede óssea vestibular externa, para que, depois de preenchido o gap, o tecido perimplantar mantenha-se estável.

Para Rosa *et al.* (2011) o enxerto pode ser determinante na melhoria da qualidade e estabilidade, a longo prazo, dos tecidos moles nas áreas com envolvimento estético, especialmente em pacientes com fenótipo periodontal fino. Segundo Carvalé possível hoje influenciar a formação óssea controlando a qualidade e a quantidade de osso no interior das estruturas bucais. O conhecimento do potencial biológico de cada material é necessário para sua correta indicação clínica.

CONCLUSÃO

A bibliografia estudada sugere que colocação de implantes imediatamente após extração dentária mostrou-se como alternativa de tratamento confiável e previsível para a reabilitação do paciente.

A colocação de implantes imediatos não previne o processo fisiológico de reabsorção vertical e horizontal da crista alveolar que ocorre após extração dentária. Entretanto quando técnicas de regeneração óssea são usadas simultaneamente com a colocação do implante imediato haverá uma redução dos processos de reabsorção com conseqüente diminuição da perda óssea tanto vertical como horizontal.

As duas técnicas apresentadas no estudo propiciaram resultados satisfatórios em um paciente com biotipo espesso, sendo que a técnica sem o preenchimento do gap com biomaterial evoluiu com uma leve perda do volume vestibular comparada com a técnica com preenchimento do gap.

Os profissionais devem estar conscientizados dos riscos da colocação dos implantes imediatos e avaliar cuidadosamente os benefícios comparativamente com os riscos da técnica para cada caso clínico, garantindo que o paciente seja sempre parte da decisão.

REFERÊNCIAS

- Araújo MG, Linder E, Lindhe J. Bio-Oss® Collagen in the Buccal Gap at Immediate Implants: A 6-Month Study in the Dog. **Clin. Oral Impl. Res.**, 2011; 22:1-8.
- Araújo MG, Lindhe J. Ridge Alterations Following Tooth Extraction With and Without Flap Elevation: An Experimental Study in the Dog **Clin. Oral Impl. Res.**, 2009; 20:545-9.
- Araújo MG, Sukekava F, Wennström JL, Lindhe J. Tissue Modeling Following Implant Placement in Fresh Extraction Sockets. **Clin. Oral Impl. Res.**, 2006; 17:615–624.
- Araújo, MG, Sukekava F., Wennström J.L., Lindhe J. Ridge Alterations Following Implant Placement in Fresh Extraction Sockets: An Experimental Study in Dog. **J. Clin. Periodontol.**, 2005; 32:645-52.
- Ayub LG, Novaes-Júnior AB, Grisi MFM, Taba-Júnior M, Palioto DB, Souza SLS. Regeneração Óssea Guiada e suas Aplicações Terapêuticas. **Braz. J. Periodontol.**, volume 21, issue 04, 21(4):24-31, December 2011.
- Barone A, Varanini P, Orlando B, Tonelli P, Covani U. Deep-Frozen Allogenic Onlay Bone Grafts for Reconstruction of Atrophic Maxillary Alveolar Ridges: A Preliminary Study. **J. Oral Maxillofac. Surg.**, Philadelphia, v. 67, n. 6, p. 1300-1306, 2009.
- Becker CM, Wilson Jr TG, Jensen OT. Minimum Criteria for Immediate Provisionalization of Single-Tooth Dental Implants in Extraction Sites: A 1-year Retrospective Study of 100 Consecutive Cases. **J. Oral Maxillofac. Surg.**, 2011; 69:491-97.
- Brown SDK, Payne AGT. Immediately Restored Single Implants in the Aesthetic Zone of the Maxilla Using A Novel Design: 1 Year Report. **Clin. Oral Impl. Res.**, 2011; 22:445-54.
- Buser D, Chappuis V, Belser UC, Chen S. Implant Placement Post Extraction in Esthetic Single Tooth Sites: When Immediate, When Early, When Late? **Periodontology 2000**, Vol. 73, 2017, 84–102.
- Buser D, Dahlin C, Schenk RK. Guided Bone Regeneration in implant Dentistry. Chicago: Quintessence, 1994.
- Cardoso RJA, Gonçalves EAN. Odontologia. **Periodontia, Cirurgia para Implantes, Cirurgia, Anestesiologia**. São Paulo: Artes Médicas; 2002. p. 467-81.
- Carvalho PSP, Rosa AL, Bassi APF, Pereira LAVD. Biomateriais aplicados a Implantodontia. **Revista ImplantNews**, 7 (3a-PBA):56-65, 2010.

Chen A., Martins J., Pragosa A., Sousa S., Caramês J. Tratamento endodôntico vs. Colocação de implante: factores de decisão no sector estético anterior. **Rev. Port. Estomatol. Med. Dent. Cir. Maxilofac.**, 2011; 52(2): 107-114.

Chen ST, Darby IB, Reynolds EC, Clement JG. Immediate implant placement postextraction without flap elevation. **J. Periodontol.**, 2009; 80:163-72.

Chu SJ, Salama MA, Salama H, Garber DA, Saito H, Tarnow DP. The Dual-Zone Concept of Managing Immediate Implant Placement and Provisional Restoration in Anterior Extraction Sockets. <http://www.dentalaegis.com/cced>, volume 33, number 7, July/August 2012.

Cooper LF, Raes F, Reside GJ, Garriga JS, Tarrida LJ, Wiltfang J. Comparison of Radiographic and Clinical Outcomes Following Immediate Provisionalization of Single-Tooth Dental Implants Placed in Healed Alveolar Ridges and Extraction Sockets. **Int. J. Oral Maxillofac Implants.**, 2010; 25(6):1222-32.

Costa TZ, Braga LHF, Vieira PGM, Magalhães SR. Implante Carga Imediata: Uma Revisão de Literatura. **Revista de Iniciação Científica da Universidade Vale do Rio Verde**, Três Corações, v. 4, n. 1, p. 57-64, 2014.

Dinato JC, Nunes LS, Smidt R. Técnicas Cirúrgicas para Regeneração Óssea Viabilizando a Instalação De Implantes. *In*: Saba-Chufji E, Pereira SAS (Orgs.). **Periodontologia: Integração e Resultados**. São Paulo: Artes Médicas, 2007, p. 183-226.

El-Chaar ES. Immediate Placement and Provisionalization of implant-Supported, Single-Tooth Restorations: A Retrospective Study. **Int J Periodontics Restorative Dent.** 2011;31:409-19.

Ferrara A, Galli C, Mauro G, Macaluso GM. Immediate Provisional Restoration of Postextraction Implants for Maxillary Single-Tooth Replacement. **Int. J. Periodontics Restorative Dent.**, 2006; 26:371-77.

Fiamengui Filho JF, Azevedo FP, Fiamengui LMSP, Ponce JB, Sant'Ana ACP, Greggi SLA. Reabilitação Estética com Implante Imediato após Extração Minimamente Traumática. **Full Dent. Sci.**, 5(19):417-421, 2014.

Fu JH, Yeh CY, Chan HL, Tatarakis N, Leong DJ, Wang HL. Tissue Biotype and its Relation to the Underlying Bone Morphology. **J. Periodontol.**, 2010; 81: 569-74.

Funato A, Salama MA, Ishikawa T., Garber, DA, Salama, H. Timing, Positioning, and Sequential Staging in Esthetic Implant Therapy: A Four-Dimensional Perspective. **Int. J. Periodontics Restorative Dent.**, 2007; 27(4):313-23.

Gebin BF, Jabur Sobrinho P, Bordini PJ. Instalação de Implantes em Alvéolos Frescos: Revisão de Literatura. **Innov. Implant. J., Biomater. Esthet.**, 7/8:120-125, 2012/2013.

Grandi, T, Garuti, G, Samarani, R, Guazzi, P, Forabosco, A, Immediate Loading of Single Post-Extractive Implants in the Anterior Maxilla: 12-Month Results From a Multicenter Clinical Study. **J. Oral Implantol.**, 2012, 38 Spec No: p. 477-84.

Grunder U. Crestal Ridge width Changes when Placing Implants at the Time of Tooth Extraction With and Without Soft Tissue Augmentation after a Healing Period of 6 Months: Report of 24 Consecutive Cases. **Int. J. Periodontics Restorative Dent.**, 2011; 31:9-17.

Herberer S, Al-Chawaf B, Jablonski C, Nelson JJ, Lage H, Nelson K. Healing of ungrafted and Grafted Extraction Sockets After 12 Weeks; A Prospective Clinical Study. **J. Oral. Maxillofac Implants.**, 2011; 26:385-92.

Huynh-Ba G, Pjetursson BE, Sanz M, Cechinato D, Ferrus J, Lindhe J et al. Analysis of the Socket Bone Wall Dimensions in the Upper Maxilla in Relation to Immediate Implant Placement. **Clin. Oral Impl. Res.**, 2010; 21:37-42.

Januário AL, Barrivieira M, Duarte WR. Soft Tissue Cone-Beam Computed Tomography: A Novel Method for the Measurement of Gingival Tissue and the Dimensions of the Dentogingival Unit. **J. Esthet. Restor. Dent.**, 2008; 20: 366-373.

Joly JC, Carvalho, PFMS, Robert C. **Reconstrução Tecidual Estética: Procedimentos Plásticos e Regenerativos Periodontais e Peri-Implantares.** São Paulo: Artes Médicas, 2010.

Kan J, Rungcharassaeng, Lozada J. Bilaminar Subepithelial Connective Tissue Grafts for Immediate Implant Placement and Provisionalization in the Esthetic Zone. **CDA Journal**, 2005; 33(11).

Kan JY, Morimoto T, Rungcharassaeng K, Roe P & Smith DH. Gingival Biotype Assessment in the Esthetic Zone: Visual Versus Direct Measurement. **The International Journal of Periodontics & Restorative Dentistry**, 2010, 30, pp.237-243.

Kan JYK, Rungcharassaeng K, Lozada J. Immediate placement and provisionalization of maxillary anterior single implants: 1-year prospective study. **Int. J. Oral Maxillofac Implants.**, 2003; 18:31-9.

Kan JYK, Rungcharassaeng K, Lozada JL, Zimmerman. Facial Gingival Tissue Stability Following Immediate Placement and Provisionalization of Maxillary Anterior Single Implants: A 2-to 8-year Follow-up. **Int. J. Oral Maxillofac. Implants.**, 2011;26:179-87.

Koutouzis T, Koutouzis G, Tomasi C, Lundgren T. Immediate Loading of Implants Placed with the Osteotome Technique: One-Year Prospective Case Series. **J. Periodontol.**, 2011;82:1556–1562.

Levin BP. Immediate Temporization of Immediate Implants in the Esthetic Zone: Evaluating Survival and Bone Maintenance. **Compend. Contin. Educ. Dent.**, 2011 May; 32(4):52-6.

Malchiodi L, Cucchi A, Ghensi P, Nocini PF. Evaluation of the Esthetic Results of 64 Nonfunctional Immediately Loaded Postextraction Implants in the Maxilla: Correlation between Interproximal Alveolar Crest and Soft Tissues at 3 Years of Follow-up. **Clin. Implant Dent. Relat. Res.**, 2011 Feb;15(1):130-42.

Maluf AP, Brito CR. Implantes em Alvéolos Frescos – Relato de Dois Casos. **Innov. Implant. J.**, Biomater Esthet, Sao Paulo, v. 6, n. 3, p. 75-80, set./dez. 2011.

Müller HP, Eger T. Gingival phenotypes in young male adults. **J. Clin. Periodontol.**, n. 24, p.65-71, 1997.

Nisapakultorn K, Suphanantachat S, Silkosessak O, Rattanamongkolgul S. Factors Affecting Soft Tissue Level Around Anterior Maxillary Single-Tooth Implants. **Clin. Oral. Impl. Res.**, 2010; 21:662-70.

Noelken R, Kunkel M, Wagner W. Immediate Implant Placement and Provisionalization After Long-Axis Root Fracture and Complete Loss of the Facial Bony Lamella. **Int. J. Periodontics Restorative Dent.**, 2011; 31:175-83.

Oliveira MTF, Carneiro TAPN, Rodrigues AR, Bicalho AA, Zanetta-Barbosa D. Substituição e Estética Imediata na Região Anterior da Maxila utilizando Implante Drive® e Munhão Anatômico. **Full Dent. Sci.**, 5(20):566-570, 2014.

Olsson M, Lindhe J. Periodontal Characteristics in Individuals with Varying form of the Upper Central Incisors. **J. Clin. Periodontol.**, 1991, 18(1):78-82.

Otoni, JMP, Oliveira, ZFL, Mansini, R, Cabral, AM. Correlation Between Placement Torque and Survival of Single-Tooth Implants. **The International Journal of Oral & Maxillofacial Implants**, Volume 20, Number 5, 2005, 769-776.

Pelegri AA, Costa CES, Sandyk WR. Enxerto de Tecido Conjuntivo: Uma Alternativa para Alcançar a Estética Peeriimplantar. **Implantnews**, 2006; 3(3):249-54.

Raes F, Cosyn J, Crommelinck E, Coessens P, De Bruyn H. Immediate and Conventional Single Implant Treatment in the Anterior Maxilla: 1-Year Results of a Case Series on Hard and Soft Tissue Response and Aesthetics. **J. Clin. Periodontol.**, 2011; 38:385-94.

Raes F, Cosyn J, De Bruyn. Clinical, Aesthetic, and Paciente-Related Outcome of Immediately Loaded Single Implants in the Anterior Maxilla: A Prospective Study in Extraction Sockets, Healed Ridges, and Grafted Sites. **Clin. Implant. Dent. Related Research.**, 2013;15:819–835.

Reino DM, Ayub LG, Ramos UD, Novaes Jr AB. Uso de substitutos de enxerto de tecido mole na Odontologia. **Braz. J. Periodontol.**, 2011; 21(4):39-45.

Rosa JCM, Rosa ACPO, Francischone CE, Sotto-Maior BS. Seleção do Diâmetro do Implante em Alvéolos Pós-Exodontia – Uma Nova Abordagem. **Dental Pres Implantol.**, 8(1):30-8, Jan-Mar 2014.

Rosa, JCM. **Restauração Dento Alveolar Imediata-Implantes com Carga Imediata em Alvéolos Comprometidos**. São Paulo: Santos, 2011.

Sallum AW, Cicareli, AJ, Querido MRM, Bastos Neto FVR. **Periodontologia e Implantodontia, Soluções Estéticas e Recursos Clínicos**. Napoleão: Nova Odessa, 2010.

Tarnow D, Elian N, Fletcher P, et al. Vertical Distance from the Crest of Bone to Height of the Interproximal Papilla between Adjacent Implants. **J. Periodontol.**, 2003; 74:1785-88.

Tavarez RR, Machado dos Reis WL, Rocha AT, Firoozmand LM, Bandéca MC, Tonetto MR, Malheiros AS. Atraumatic Extraction and Immediate Implant Installation: The Importance of Maintaining the Contour Gingival Tissues. **J. Int. Oral Health**, 2013; 5(6):113-8.

Tomasi C, Sanz M, Cecchinato D, Pjetursson B, Ferrus J et al. Bone Dimensional Variations at Implants Placed in Fresh Extraction Sockets: A Multilevel Multivariate Analysis. **Clin. Oral Impl. Res.**, 2010; 21:30–6.

Trisi P, Perfetti Q, Baldoni E, Berardi D, Colagiovanni M, Scogna G. Implant Micromotion is Related to Peak Insertion Torque and Bone Density. **Clin. Oral implants Res.**, 2009; 20:467-71.

Tsuda H, Rungcharassaeng K, Kan JYK, Roe P, Lozada JL, Zimmerman G. Peri-Implant Tissue Responde Following Connective Tissue and Bone Grafting in Conjunction with Immediate Single-Tooth Replacement in the Esthetic Zone: A Case Series. **Int. Oral Maxillofac Implants.**, 2011; 26:427-36.

Velasco RG, Velasco Dias P, Velasco LG, Brito CR. Classificação de Pacientes para Reabilitação Bucal Implantossuportada. **Rev. Dental Press Periodontia Implantol.**, 1(4):53-64, 2007.

Wohrle OS. Single-Tooth Replacement in the Aesthetic Zone With Immediate Provisionalization: Fourteen Consecutive Cases Reports. **Prac. Periodontics Aesthet. Dent.**, 1998; 1:1107-14.

Zani SR, Alves RA, Korb SH, Both R, Elken G, Frasca, LCF. Colocação de Implante Imediato Após Exodontia: Relato de Caso Clínico. **Odontologia Clínico-Científica**, 10(3), 281-284, 2011.